- **Oberkörperhochlagerung** → Verbesserung des pulmonalen Gasaustausch

Kons. TTT

- **Ind**: Kleiner **Mantel-/Spitzen Pneumothorax** (<2–3 cm)
- **DF**: Symptomatische TTT & Rö-Kontrolle
- **Verlauf**: Selbstständige Resorption der Luft

S → Spitzen, Symp. TT, Selbst. Res.

Interventionell (Thoraxdrainage)

- **Ind**: **Spannung Pneumothorax , Beidseitige Spontan Pneumothorax , Hämtothorax**
- **DF**
  - **Lokalisation des Zugangs**
    - **Monaldi-Position**: **2.** ICR Medioklavikularlinie
    - **Bülau-Position** **4.** ICR (auf Höhe der Mamille) zwischen vorderer & mittlerer **Axillarlinie** („Safe Δ")
  - **Zugang zur Thoraxhöhle**: **Minithorakotomie in LA** (Stichinzision)
    - Stumpfe Präparation mit Schere am **Oberrand der unteren Rippe** des entsprechenden ICR
      → Tunnelung nach kranial → Eröffnung der Pleura parietalis 1–2 ICR höher als Hautinzision
      → Abtasten des Pleuraspaltes mit Finger
      → Einbringen der Drainage 20 cm unter Führung des Fingers ohne Führungsstab
  - **Platzierung des Drainagenendes**:
    - **Luft** → **Apikal**
    - **Flüssigkeit** → **kaudal**
  - **Annaht**: Fixierung des Drainageschlauches an der Thoraxwand (**Tabaksbeutelnaht**)
  - **Anlage von Sog (Wasserscloss)**:
    - **Optimale Einstellung**: 10 -20 cm H_2O
    - **Dauer**: 3–5 T.
  - **Ro kontrolle zur lagekontrolle**
- **Entfernung wenn:**
  - **Pat.** → **K**reislaufstabil
  - **Lunge** → Radiologisch **k**ontrollierte, vollständige Expansion
  - **Drainage** → **K**ein Luftleck für mind. 6 h!

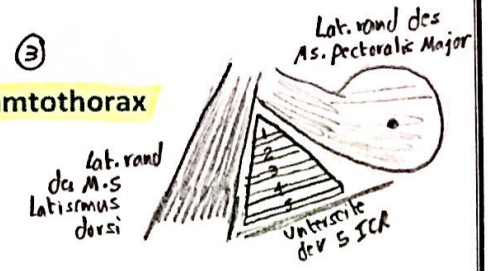

Q: Warum Tabaksbeutelnaht?
✓ Nicht nur zur Fixierung sondern auch ↓ interthorakalen Luft Einfluss

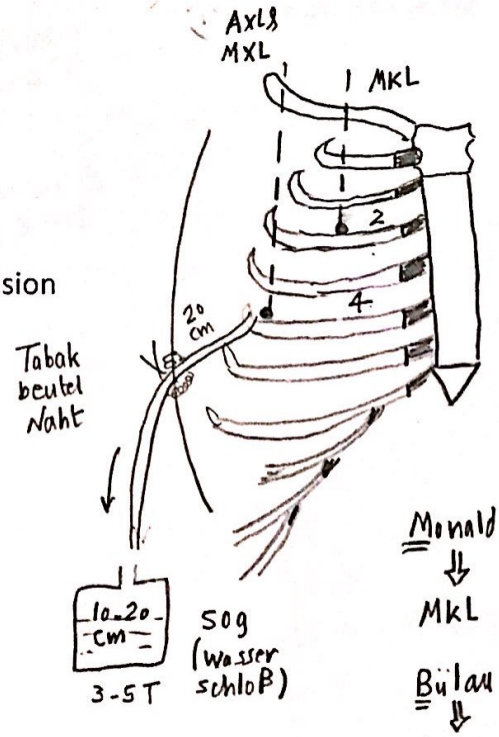

Op. TTT

- **Ind**
  - **Spontan Pneumothorax Rezidiv**
  - **Spannung Pneumothorax**
  - Nachgewiesene **Bullae**
  - **Hämatothorax (Bl.)**
  - Persistierende **Fistel** trotz Drainagebehandlung
  - Dislozierte **Rippen Fx**
- **DF**

Mit CamScanner gescannt

1. Thorakoskopische lungenresektion
2. Pleurektomie
3. Pleurodese

Komp.

- **Pneumothorax**
  - Totallungenkollaps → **Resp. #**
  - **Spannung Pneumothorax** → **HI**
  - **Offene Pneumothorax** + Mediastinalflattern → **Hämodynamische Instabilität**
  - **Traumatisch Pneumothorax** → **Hämatothorax**
  - **Rezidiv**
- **Spannungspneumothorax**: **Kreislauf Instabilität**
- **Nach Drainage/Op.**
  - **Verletzung** → Interkostalnerven & gefäßen
  - **Bl.** → Hämatothorax
  - **Inf.**

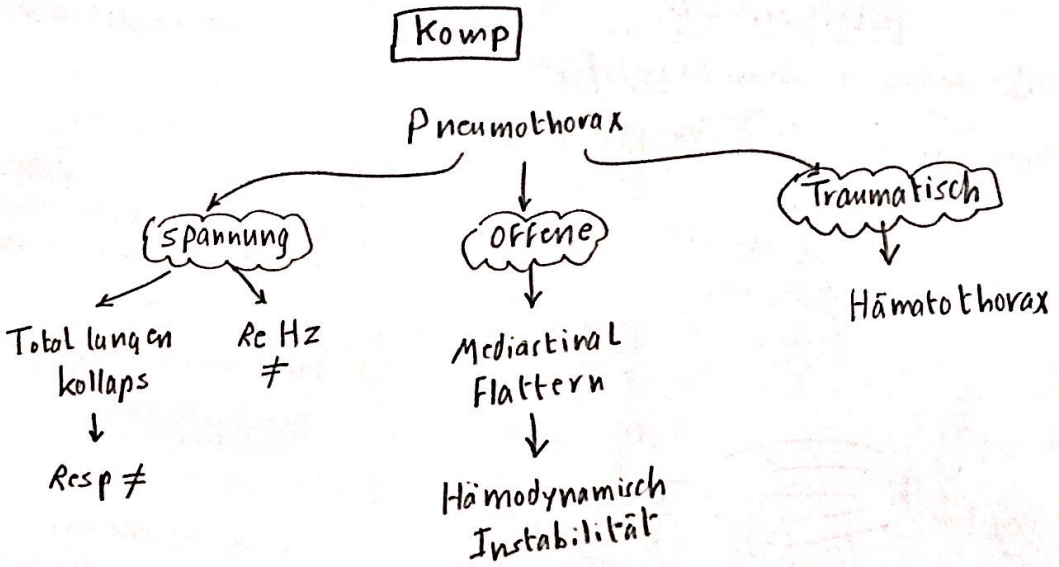

Mit CamScanner gescannt

Schock

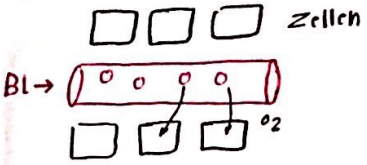

ال Zellen محتاجه ال O_2 عشان تعمل
Aerobic Metabolism
⇓
Energie

Allgemein Pathophysiologie

O_2 Verbrauch × O_2 Angebot
(ال Zellen مش بتاخد كمية ال O_2 اللي محتاجاها عشان
تعمل ال Metabolism وتطلع Energie]

Zentraliesierung

لصالح ال organe المهمة ← بيسحب الدم من ال organe اللي مش مهمة



⇓

Anaerober stoffwechsel

تلجأ الخلايا لطريقة أخرى للحصول على الطاقة

Gluconeogenese ↙ ↘ Glycogenolyse

↓

Lactat (Acidose)

⇓

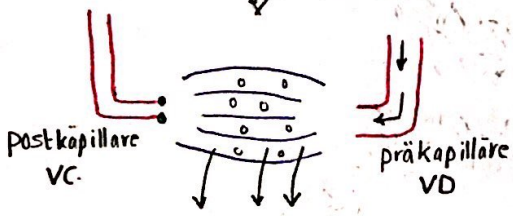

Ansammlung der Bl. im kapillärbett

⇓

↑ kapillär permiabilität

↓

plasma + Gerinnung faktoren

Hypovolämie ⇙ ⇘ Gerinnung ≠

↓

الدم من كتر ركنته يبدأ يعمل
Mikrothromben
DIC ↲

Symp

↓

Schock spirale

Hypovolämie → ↓Hzv → Hypoxie & Acidose → ↑ kapillär permiabität → Hypovolämie

Mit CamScanner gescannt

Schock

هام
جداً جداً

Def : Missverhältnis zwischen HZV & erforderlicher Gewebedurchblutung → unzureichende O2 Versorgung.

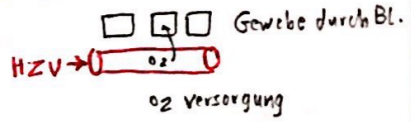

Ät

المايه قاطعة → Plasma Verlust / Bl. Verlust

① Hypovolämischer Schock

❖ **Hypovolämischer Schock :**

- **Def**: ⇩ Plasmavolumen
- **Ursachen**:
  - **Kutane** Verlust → Verbrennung
  - **Renale** Verlust → **D**iuretika, **D**iabetes insipidus
  - **GIT** Verlust → Erbrechen , Durchfall , Stoma
  - **Dritten Raum** Verlust → Pankreatitis, Leberversagen, Ileus
  - ⇧ **Bedarf** → Hyperthermie, Fieber
  - ⇩ **Aufnahme** → **D**emenz, **D**ysphagie

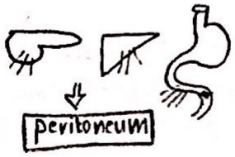

❖ **Hämorrhagischer Schock:**

- **Def**: ⇩ Plasmavolumen ① & Erythrozytenzahl ②
  - Starke **Bl.** Verlust : GIT Bl., Trauma

② Kardiogener Schock

القلب (المانور) باظ

- **Def**: ⇩ kardiale Pumpleistung
- **Ursachen**:
  - 3M
    - **M**I
    - **K**M
    - **M**yokarditis
  - 3H
    - **H**erzklappenvitien
    - Akut dekompensierte ch. **H**I
    - **H**RST

③ Obstruktiver Schock

النكه (المواسير) مسدودة

- **Def**: ⇩ HZV (vaskuläre Obstruktion)
- **Ursachen**:
  - LE
  - Perikardtamponade
  - Aortendissektion
  - Spannung Pneumothorax

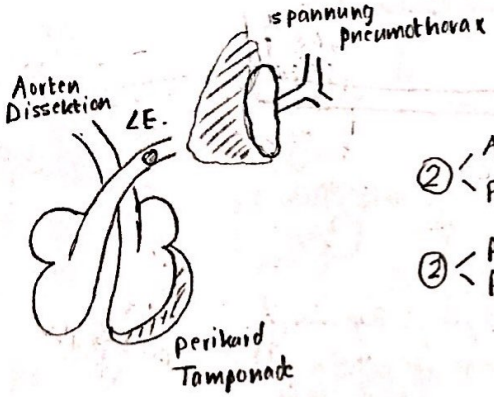

② Aorta (Dissek.) / A. pulmonalis (Emb)

② Pleura (sp. pneum) / Pericard (Tamponad)

④ Distributiver Schock

المواسير مخرمة (بايظة)

- **Def**: Verteilung # des Bl.volumen (vaskuläre Dysfunktion)
- **Unterformen**
  - **A**naphylaktischer Schock: **A**llergische Erkrankungen
  - **S**eptischer Schock: **S**IRS/**S**epsis
  - **Neurogener Schock**
    - **S**HT , Intrazerebrale Bl.
    - Starke **S**chmerzen , extrem **S**tress

NAS ناس

3S: SHT → Ic Bl. / Schm. ++ / Stress ++

Pathophysiologie

→ Allgemein / Je Nach Schockursache

Allgemeine Pathophysiologie

- **Grundlage**: **O2 verbrauch** der Gewebe → nicht mehr gedeckt durch **O2 Angebot** (Bl.versorgung)

Mit CamScanner gescannt

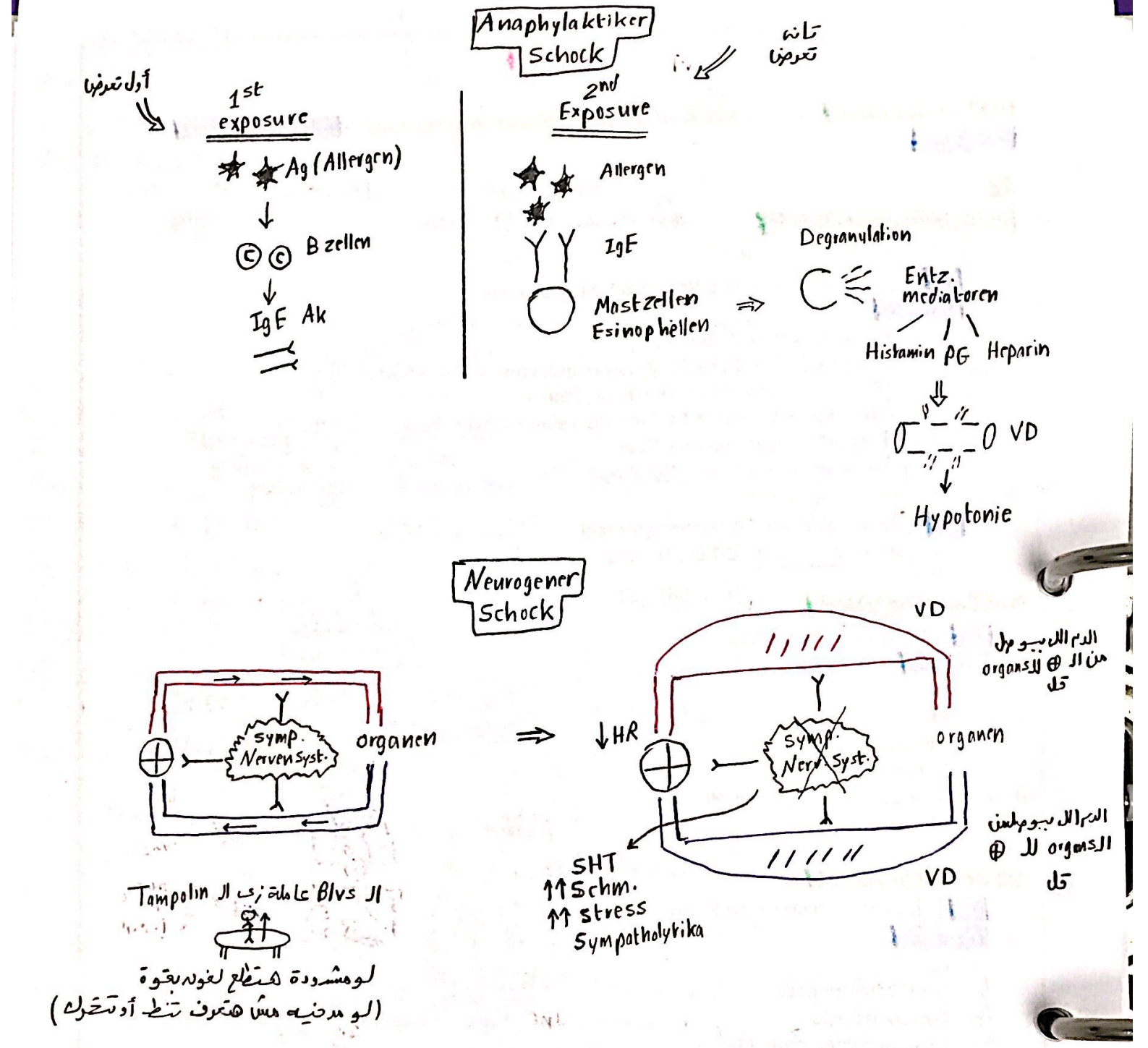

Laktatazidose Ursachen هام

2≠ ① ② ×

2S ③ sepsis ④ schock

2T ⑤ Tumor (Neoplasie) ⑥ Thiamin ↓

2M ⑦ Med < MetFormin / Ass

Mit CamScanner gescannt

① ② ③ ⬇

1. Sympathikus ++++ : **Tachykardie**, **VC**, **Tachypnoe**
2. **Zentralisation (Makrozirkulation #)**: Sicherung der Bl.versorgung von **Gehirn** & **HZ** durch ↓ Bl.versorgung anderer Organe (**Haut**, **Extremität**, **Ms.**, **Niere**, **Darm**)
   - **Anaerober Stoffwechsel**: Gluconeogenese , Glykogenolyse &↑Lactat
   - **Azidose** (↑ Lactat)

- **Mikrozirkulation #: Präkapilläre VD** & **Postkapilläre VC** der Bl. Gefäße → Ansammelung des Bl. im Kapillärbett → ↑ Kapillärpermeabilität →
  - **Hypovolämie**
  - **Gerinnung #** („endogene Heparinisierung")
- **Gerinnung #**: Bildung von **Mikrothromben** in Kapillaren →DIC
- **Schockspirale:** Hypovolämie → ↓ HZV → Hypoxie + Azidose → ↑ Kapillärpermeabilität →↑ Hypovolämie

Anaphylaktischer Schock

- Bindung des Allergen an **IgE-AK** auf **Mastzellen/Eosinophellen**→Degranulation→ Freisetzung von **Entz.mediatoren (Histamin,PG,Heparin)** → Generalisierte **VD** (Hypovolämie) →Hypotonie → Schock

Septischer Schock

- **Def:** Sepsis + art. Hypotonie
- **Pathophysiologie: Bakt. Inf** → Freisetzung ① von **Erregerbestandteilen** → Disregulierte Freisetzung ② von **Entz.mediatoren** → Endothelzelldysfunktion, ↑ Kapillarpermeabilität & Gerinnung # ③ → Generalisierte Ödem & Organdysfunktion

Neurogener Schock

- **Trauma / pharmakologische Blockade** des **sympathischen Nervensystems** → Ausfall der zentralen Kreislaufregulation → Regulation # der peripheren Vasomotion → Generalisierte **VD** (Hypovolämie) → Hypotonie → Schock

Schockorgane

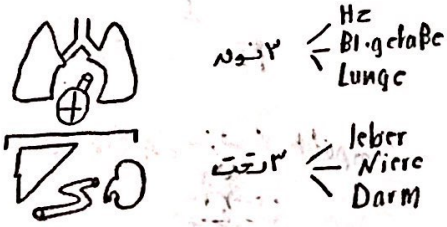

- **HZ**: ↓ Koronarperfusion → **HI**
- **Lunge**: **ARDS** (Acute Respiratory Distress $) → **Resp. #**
- **Gerinnungssystem**: **DIC**
- **Niere**: **ANV**
- **Leber**: Lebervenen Nekrose→ **Leberversagen**
- **Darm**: **Darmatonie**

Symptome/Klinik

Allgemein / Je Nach Schock Ursache

2↓ & 2↑

Allgemeine $: Tachypnoe, Tachykardie, Hypotonie, Oligurie → Anurie

$ je nach Schockursache

Hypovolämischer schock

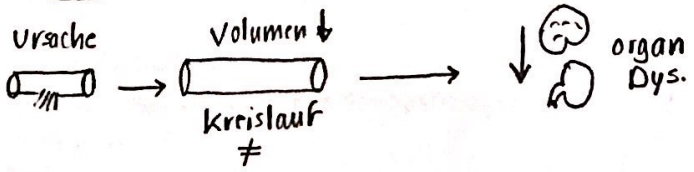

- **Kreislauf #**
  - 2↓: Syst. BD <90 mmHg; Zentralisierung
  - 2↑: Tachykardie; Tachypnoe
- **Organ Dysfunktion**
  - Oligurie → Anurie (Urin < 0,5 mL/kg/h)
  - Bewusstsein #
- Hinweise auf **Volumen↓**: kollabierte Halsvenen, ↓ Hautturgor, trockene Schleimhäute
- je nach **Ursache** (Bl., Teerstuhl, Hämatemesis, Diarrhö)

3 H

Mit CamScanner gescannt

Kardiogener Schock

- Je nach **Ursache**
- **Dyspnoe** (Lungenstauung, Lungenödem)
- **Halsvenenstauung**

Anaphylaktischer Schock : Pruritis, Larynxödem, Bronchospasmus

Septischer Schock

- $ der **Grunderkrankung**
- Fieber
- **Frühphase** : **Haut** → warm, rosig & trocken, **BD & ZVD** → N / leicht ↓
- **Spätphase** : wie Hypovolamischer Schock
  (**Haut** → Kaltschweiß, Blässe, **BD & ZVD** → ↓, Oligurie, Tachykardie)

Neurogener Schock: Je nach Ursache, Bewusstsein #, Areflexie & Sensibilität

(M) (S)

Diagnostik

KU

- Ansprechbarkeit
- Pupillenreaktion
- Vitalparameter : **BD, Puls, Temp, AF**
  - **Schockindex** = Puls/syst. BD >1 →Schock
- **Hautkolorit**: Blässe, ± gräuliche Blässe, ± marmorierte Haut
- **Rekapillarisation Zeit**

Labor

- BB
- Hb, HCT(**Hypovolamisch Schock**)
- Gerinnung parameter
- Entz. parameter (**septisch Schock**)
- Elektrolyte
- BGA (Lactat Azidose)
- Bl.kultur (**septisch Schock**)

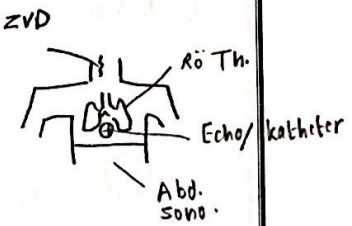

Apparative Diagnostik

- **Basismonitoring** ⇒ Vital paramter + EKG + Blasen katheter
  - **EKG**-Monitoring
  - **HF & AF** Monitoring
  - **Puls**oxymetrie (wie viel % des Hb oxygeniert ist, aber nicht, wie viel Hb im Blut vorhanden)
  - Invasive **BD** messung
  - **Blasen**verweilkatheter (Monitoring Ein- & Ausfuhr)
- **ZVD-Messung: ↑** (**bei kardiogenem Schock**) & **↓** (**bei anderen Schockformen**)
- **Rö-Thorax:** Lungenstauung, -ödem, Infiltrate (ARDS)
- **Abd. Sono.**: bei V.a. **abd. Inf.**, **Urosepsis**
- **Echo.**: bei **kardialer Ursache** : TTE & ±. TEE
- **HZ katheter Untersuchung**

TTT

- Allgemein
- Je Nach Schock Ursache

A Airway [oxygenierung]
P position [lagerung]
C Circulation [überwachung + zugang]
D [Normoglycemie]

Allgemeine Maßnahmen

- **Lagerung : Beine Anheben** 15° (**außer kardioger Schock** → Oberkörper Hochlagerung)



Mit CamScanner gescannt

كلمة واحدة **Sepsis** ⇒ Organdysfunktion

كلمتين **Septich Schock** ⇒ Sepsis + Hypotonic
Serum lactat > 2 mmol/L

4 حروف **SIRS** ⇒
AF > 20
HF > 90
Temp < 36 - > 38
Tlc < 4000 - > 12000

Sepsis → SOFA score ↓ يستة organe

⑥ كل الـ org. من فوق لتحت

GKS

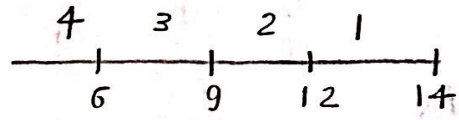


$\frac{PaO_2}{FiO_2}$

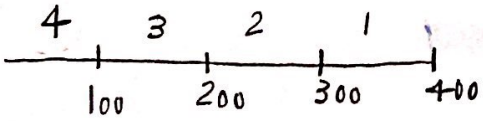

mmHg

MAD

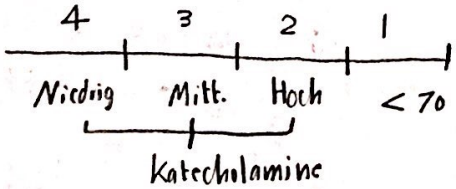

mmHg


PLT.

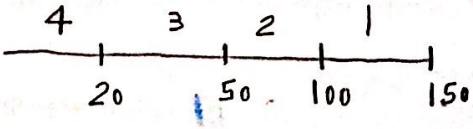

/nL

Bilirubin

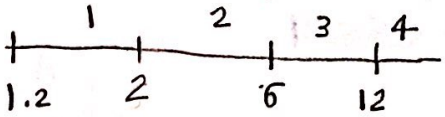

mg/dL

Kreatinin

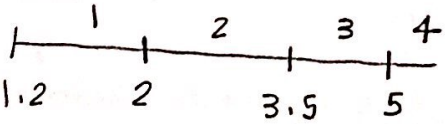

mg/dL

Mit CamScanner gescannt

- Oxygenierung: über Nasensonde / Maske (±Intubation)
- Normothermie: Schutz vor Auskühlung
- Überwachung: Vitalparameter, EKG, Diurese, Pulsoxymetrie, BGA
- Zugang :Legen mehrere großlumige venöse Zugänge → Volumen & Bl.substitution (außer kardiogen Schock)

TTT je nach Schockursache

① Hypovolämischer Schock

- Volumen Substitution: 500 mL Vollelektrolytlösung < 15 min
  - Bei anhaltender Schock: Wiederholte Gabe von Vollelektrolytlösung
  - Bei fehlendem Ansprechen auf wiederholte Volumengabe → Medikamentöse Kreislaufstabilisierung (Noradrenalin)

② Hämorrhagischer Schock

- Bl.stillung: Druckverband, Tourniquet, Notfallop.
- Volumen Substitution: 500 mL Vollelektrolytlösung <15 min, max. 3 L innerhalb der ersten 6 h
- Wiederherstellung des Bl.volumen: Balancierte Transfusion (Erythrozytenkonzentrat (EK) + Fresh frozen Plasma (FFP) + Thrombozytenkonzentrat (TK))
- Aufrechterhaltung der Gerinnung: Normothermie, Normokalzämie, normaler pH, Ersatz von Gerinnung Faktoren
- Definitive TTT: OP, Endoskopie

③ Kardiogener Schock

- TTT der Ursache:
  - MI: PTCA, Lyse
  - Perikardtamponade: Punktion
  - LE: Lyse
- Oberkörper Hochlagerung
- Defibrillation Bereitschaft
- Medikamentöse TTT: VC (Noradrenalin) + Inotropikum (Dobutamin)

④ Obstruktiver Schock: TTT der Ursache

⑤ Anaphylaktischer Schock

- Kreislauf Stabilisierung (Adrenalin)
- Glucortikoid (Hochdosiert)
- Antihistaminikum

⑥ Neurogener Schock

- Schmerz TTT
- Vasopressiva (Noradrenalin, Adrenalin, Dobutamin & Dopamin i. v.)
- Volumen Substitution
- Atemweg Sicherung

septischer Schock

Sepsis: Dysregulierte Immunantwort auf Inf. → Akute lebensbedrohliche Organ Dysfunktion

(Organ Dysfunktion)

Sepsis Kriteria : SOFA-Score (≥2 Punkte)

Mit CamScanner gescannt

FiO_2 → Fraction of inspired O_2 (inspiratorische O_2 Fraktion) كل ال O_2 اللي خدته و ال Insp

PaO_2 → O_2 Partial pressure (O_2 Partial Druck) ال O_2 اللي حصل Austausch مع ال CO_2

Organ	Parameter	1 Pkt.	2 Pkt.	3 Pkt.	4 Pkt.
Lunge	P_aO_2/FiO_2 (mmHg)	<400	<300	<200	<100
Niere	Kreatinin (mg/dL)	1,2 – 2	2 –3,5	3,5–5	≥5
Leber	Bilirubin (mg/dL)	1,2– 2	2 – 6	6 –12	≥12
Kreislauf	Mittlerer arterieller Druck	<70	Katecholamindosis niedrig	Katecholamindosis mittel	Katecholamindosis hoch
BB	Thrombozyten ↓(/nL)	<150	<100	<50	<20
ZNS	Glasgow Coma Scale	13–14	10–12	6–9	<6

qSOFA-Score (Vereinfachte)

متوه ↓vigilanz

نفسه سريع >22/m

ضغطه واطي <100 mmHg

- AF: > 22/min
- Syst. RR : < 100 mmHg
- ZNS: ↓Vigilanz

sepsis كلمتين

art. Hypotonie

Septischer Schock:

2

- Sepsis + Katecholamin TTT bei Hypotonie (MAP <65) trotz adäquater Volumengabe
- Serum-Lactat > 2 mmol/L

لا يتعدى حتى مع اعطاء سوائل

SIRS (Systemic Inflammatory Response Syndrome):

- Systemische inflammatorische Reaktion des Körper→Veränderung der Körpertemperatur ①, HF ②, AF ③ & BB ④
- keine Voraussetzung für Vorliegen einer Sepsis! → مش شرط يكون سببها Inf.

SIRS Kriteria (Mindestens 2)

Tachykardie, Tachypnoe

Temp, T/C

- Körpertemperatur: >38 / <36 °C
- HF: >90/min
- AF: >20/min / Hyperventilation durch BGA (Hypokapnie (pCO2<33 mmHg) → Hyperventilation → ↑ CO_2 wash
- BB (Leukozyten): >12.000/µL / <4.000/µL / >10% unreife neutrophiles

المناعه انضربت وال org كسب المعركة

الجسم عمال يطلع ① ② كتير فمش ملاحق فيبدأ يطلع خلايا Unreif

SIRS-Trigger:

- Trauma (Polytrauma, Op., Verbrennung)
- Schwere Erkrankungen (Pankreatitis

Diagnostik

→ Fokus → suche
→ org → Mikrobiologie
→ BL. → Labor

1. Mikrobiologische Diagnostik

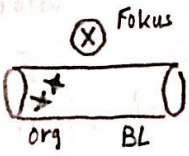

Mit CamScanner gescannt

- Bl.kultur: 2 Bl.kultur vor AB TTT.
- Weitere Materialien: Trachealsekret, Urin, Wundabstrich, Drainagesekret, Liquor , Fremdmaterialien (Katheter)

2. Fokus Suche

- ZNS : Hirnabzess →CT / MRT Schädel , Meningitis →Liquorpunktion
- HNO : Sinusitis→ CT / MRT Schädel & Nasennebenhöhle
- RT : Pneumonie →Rö Thorax
- HZ : Endokarditis →TEE
- GIT : Abd. Inf →Abd. Sono., CT-Abd.
- UGT : Urosepsis → Abd. Sono. Urindiagnostik
- Fremdmaterial: infizierte ZVK, Port : Mikrobiologische Untersuchung von Fremdmaterialien

3. Labor

- BB : Anämie , Leukozytose/ Leukopenie (SIRS) ,Thrombozytopenie(Sepsis)
- Entz. Parameter : CRP , PCT: (bakt. Sepsis)
- Laktat (septischer Schock)
- DIC Parameter :↓Antithrombin III, ↑D-Dimere

TTT → Fokus → sanierung; org → AB; kreislauf → stabilisierung

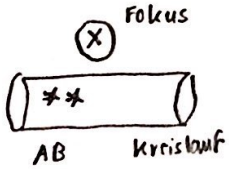

I. v. AB TTT

- **Vor AB TTT:**
  - Bl.kultur: 2 Bl.kultur Paaren (1 aerobes & 1 anaerobes Paar)
  - Weitere Materialien: Trachealsekret, Urin, Wundabstrich, Drainagesekret , Liquor
- **Kalkulierte AB TTT:**
  - Piperacillin/Tazobactam, Ceftazidim/Carbapeneme
  - MRSA: Linezolid / Vancomycin
  - Dauer: 7–10 T.

Kreislauf Stabilisierung

Volumen → Katecholamine → Transfusion

- **Volumen Substitution**
  - Kristalloide Vollelektrolytlösung
- **Katecholamine**
  - Noradrenalin → bei persistierende Kreislauf Instabilität trotz Volumen Gabe
  - Vasopressin → bei persistierende Kreislauf Instabilität trotz Noradrenalin Gabe
  - Dobutamin → bei eingeschränkte Hz Pumpfunktion
- **Transfusion**
  - EK: Hb < 7 g/dL
  - TK
    - Thrombozyten 20.000–100.000/µL (wenn weitere Bl. Risiken bestehen)
    - Thrombozyten <10.000/µL (wenn keine weitere Bl. Risiken bestehen)
  - FFP: bei aktive Bl. / invasive Eingriffe

Fokus Sanierung

- Entfernung von Fremdmaterial (ZVK, Port)
- Ch. Behandlung von Abszess & infizierte Wunde

Mit CamScanner gescannt

Disseminierte intravasale Gerinnung (DIC)

Pathophysiologie:

- **Intravasale Aktivierung von Gerinnung System** → **Mikrothromben** → Durch Bl. # & Nekrose
  + Gleichzeitig **Verbrauch von Gerinnung Faktoren** → **Bl.**

Ät

- **S**chock
- **S**epsis
- **S**urgery (OP) → „4 P": **P**ulmo, **P**rostata, **P**ankreas, **P**lazenta

3S ♂ ♀

Dx

- ↓ **Thrombozyten** (früher sensitiv)
- ↓ **Fibrinogen**, ↓ **AT-III**
- ↑**D-Dimere**
- ↑ **aPTT** , **INR**

3↓ 3↑

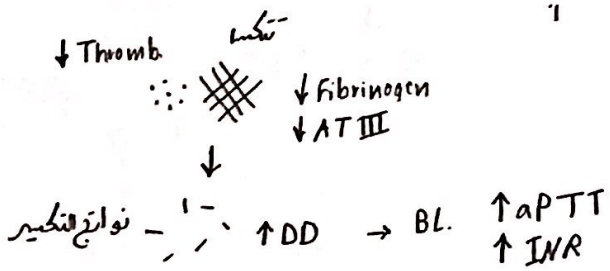

TTT

- TTT der **Grunderkrankung**
- **Frühe DIC** : **Heparin** (keine Heparin bei manifeste DIC!)
- **Manifeste DIC**
  - **TK**
  - **FFP**
  - **Fibrinogen** Substitution
  - **AT-III** Substitution

Prävention : **Heparin** (Low Dose)

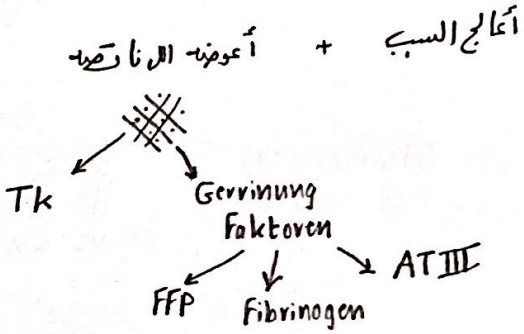

Mit CamScanner gescannt

Gerinnung

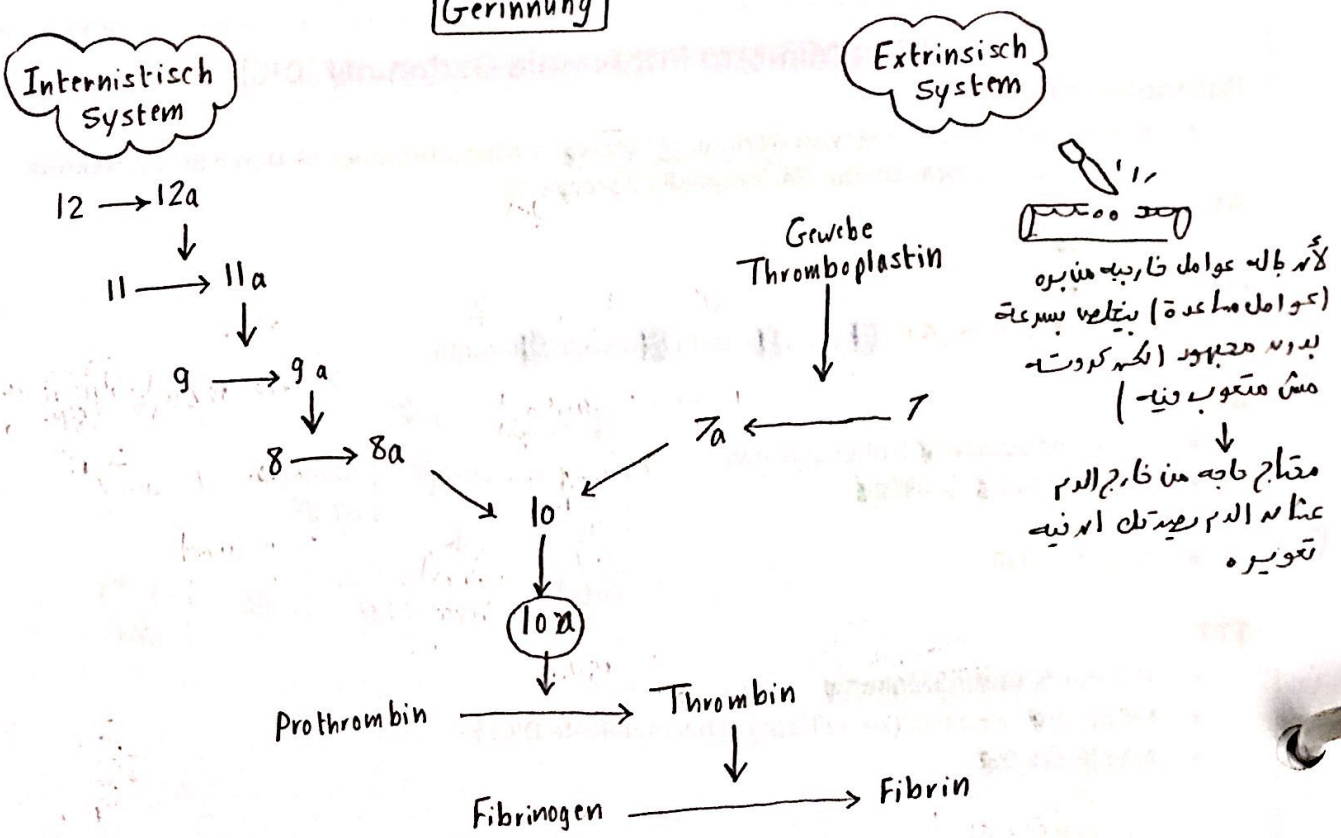

Beurteilung des Internistische System & gemeinsame Endstrecke

- PTT (partielle Thromboplastin Zeit)
- aPTT (aktivierte PTT)

⇒ Einheit : Sec
⇒ Werte : N → 20-40 sec (٣ أضعاف)
Therapeutisch → 60-90 sec

⇒ Dauer: von Aktivierung des Internistische System → Bildung von Fibrin

⇒ ↑ : Hämophile (8, 9)
Von Willebrand Jürgens ✗ (5)
Heparin TTT (2, 10)

الطريقة الأطول ⇐ ٣ حروف
(PTT)

Beurteilung des Extrinsisches System & gemeinsam Endstrecke

- Quick Wert (Prothrombin zeit) (Thromboplastin Zeit)
- INR

$$X \left(\frac{\text{Pat QW}}{\text{N QW}} \right)$$

$$\frac{}{1}$$

⇒ Einheit %
⇒ Werte : N → 100%
Therap. → ٣ أضعاف 2-3

⇒ Dauer : Von Aktivierung des Extrinsische System → Bildung von Fibrin

⇒ ↑ : Vit k ↓
Leber ✗
Markumar TTT

الطريقة الأقصر ⇐ حرفين
(QW)

Mit CamScanner gescannt

Polytrauma

Def: Verletzung von mehreren Regionen (mind. 2 Bereichen) → von denen 1 Verletzung / komb. von mehreren Verletzungen ⇒ **Lebensbedrohlich**

Wo ist polytrauma Pat behandelt?

Schock Raum
↓
Teil von Notaufnahme
(mit) bestimmten Ausstattungen
die bestimmte kriterien
ausfüllen müssen

Schock Raum Team
besteht mind. aus
↙ ↘
(2) Chirurg (1) Anästhesist

Wie gehen wir mit Polytrauma vor?

[1] **1. Phase** [Übergabe in Schockraum]
1- Anamnese (unfall mechanismus)
2- Intial Zustand
3- Aktuell Zustand

[2] **2te phase** (1äre Beurteilung)
↙ ↓ ↘
ABCDE GCS Untersuchung
↙ ↘
Labor Bildgebende

ABCDE Regel

nach ATLS (innerhalb 1en Minuten)

(A) Airway → Atemwegfrei ⇒ TM
[Atemweg]
① Reklination des kopf & stabile Seitenlage
② HWS Immobilisation
③ Fk Entfernung
④ Atemsicherung (± Intubation)

(B) Breathing → [Atmung]
⊙ Zyanose
⊙ Halsvenenstauung
⊙ SaO_2 ↓
⇒ TM
① O_2 Gabe
② assistierte Beatmung (CPAP, BiPAP)
③ Thorax Drainage/ Punktion

(C) Circulation → [Kreislauf]
⊙ puls
⊙ BD
⊙ Gerinnung ≠
⇒ TM
① 2 großlumige Venöse Zugänge
② Volumen Substitution (Ringer/ BL.)
③ Katecholamine
④ op. Bl. stillung

(D) Disability → [Neurolgisch Defizit]
⊙ GCS
⊙ M&S
⊙ Pupillen Reaktion
⊙ Hirn Druck ≠
⇒ TM
① GCS < 9 → Intubation
② HirnDruck ≠ → OP

(E) Exposure → Vollständige körperliche Untersuchung von kopf → Fuß (Zur Entdeckung weitere Verletzungen)
⇒ TM
① TM je Nach Ursache
② Hypothermie vermeiden
↙ ↘
Wärme matte Inf.

Mit CamScanner gescannt

2. **Glascow-Coma-scale**
(zur Beurteilung der neurologischen status)

	Motorische Reaktion	Verbale Reaktion	Augen öffnung
6	bei Aufforderung		
5	gezielte Bewegung bei Schm.	orientiert	
4	ungezielte Bewegung bei Schm.	desorientiert	Spontan
3	Beuge Synergism bei schm.	unzusammenhänge Wörter	bei Aufforderung
2	streck Synergism bei schm.	unverständliche Laute	bei Schm.
1	keine	keine	keine

wki score (15)
dji score (3)
(< 9) ⇒ Intubation

3. **Untersuchung**

Labor

- BL ⇒ BB, Bl.gruppe, BGA
  Bz, Elektrolyten
- Leber werte ⇒ sGOT, sGPT
- Nieren wrte ⇒ Urea, kreatinin
- Gerinnung parameter

Bildgebung

FAST ⇒ Focused Assesment ē Sono-For Trauma
1- Prehepatisch (re. OB) → Morison Pouch
2. Presplenisch (Li. oB) → koller pouch
3- UB → Douglas Raum (♀) / Broust Raum (♂)
4. Epigastrium → Perikard.

Rö → Thorax → ≠ Pneumothorax, Hämatothorax
→ HWS (seitlich)
→ Becken

CT → cCT
→ Ganz körper CT (10-20 mSv)
ohne kM, Darstellung der Ic. Bl.,
→ Bl. in Thorax, Abd., Becken

3. **3te. phase** (2äre Beurteilung)
- Ausführliche Anamneseerhebung & kV
- Weitere Untersuchung nach Befunde

Q: **Op. phasen in Schockraum?**

1ste op. phase
Sofortige Notfall (sofort)
⇒ Treat 1st what kills 1st ⇐
z.B.
- ✓ kraniotomie (subdural, Epidural Bl.)
- ✓ Thorakotomie (perikard Tamponde)
- ✓ Laparotomie (Milz/Leber Ruptur)

2te op. phase
Dringliche Notfall (Tag des Unfall)
- ✓ offene Fx
- ✓ Instabile Becken & Wirbelsäulen Fx
- ✓ Hohlorganverletzung

3te op. phase
Verzögerte op. (ab 5 Tag nach Unfall)
- ✓ Verfahrenwechsel OS (Fixateur externa auf Mark Nagel)

Mit CamScanner gescannt

Fragen in Bezug auf Trauma

Q: Ursachen für Tod in 1ste 24 St. ?

① Hirnschaden
② Intestinale Bl.
③ Sepsis / MOV △ مثلث الرعب

Q: Warum sieht man Bl. in Morrison, koller, Douglas pouch?

- wegen Schwerkraft قوة الجاذبية

Q: Pat hat gleichzeitig { Leberruptur / Epidural Hämatom } Wer muss zuerst operieren { Allgmein / Neuro } Chirurg?

- Allgemein Chirurg

Q: Pat hat mehrere Fx. machen wir das in 1 Runde?

- Nein wegen „Damage control konzept" → Q: Wer hat das erfunden? - Ein Prof. in

Blut Transfusion

① Häufigste Bl. gruppe in DL.

O	40%	2. häufigste
A	45%	häufigste
B	10%	
AB	5%	
(-)	15%	
(+)	85%	

② Vor Bl. Transfusion

- Serologische Verträglichkeit probe (kreuz probe)
- Beside Test
- Dokumentation

Q: Wo speichern wir Bl. konserve?

✓ Raum Temp.

Q: Mussen Wir Bleiben während Bl. Transfusion?

✓ Ja نعم

Q: Unterschied zwischen plasma & serum?

- Gesamt Bl ohne Zellen
- plasma ohne Gewinnung Faktoren

1. Kreuz probe

↳ ≠ Unverträglichkeit zwischen Empfänger & spender

ⓐ Kreuz probe: Empfänger plasma & spender RBCs werden auf Verträglichkeit getestet

ⓑ AK Test: Direct & Indirekt Coombs Test

↳ Diese Test gilt 3T & nach diesem Zeitraum → wiederholen

↳ Bei Notfall: O (-ve) geben

2. Bed side Test

→ Der Arzt muss selbst machen & dokumentieren

→ Inj von Pat. Bl. in Testfelder „Anti A & B"

„What you see is What you get" يعني

Verklumpung (Agglutination) in Anti A → Pat Bl. gruppe A

Mit CamScanner gescannt

	Anti A	Anti B
0	–	–
A	+ve	–
B	–	+ve
AB	+ve	+ve

3 Dokumentation



① Pat. Identifikation
② Datum & Uhr zeit
③ konserve Nr., pharma zentral N.
④ Aufklärung & Einwilligung erklärung
⑤ Ergebniss des Bedsite Test

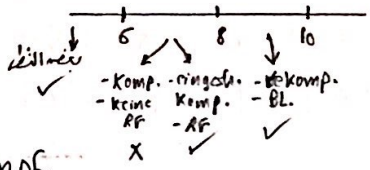

③ Ind. zur Bl. Transfusion

1. HB ≤ 6 mg/dl (unabhängig von klinik) ⇒ empf.
2. HB > 6 mg/dL (kompensiert, keine RF) ⇒ Nicht
3. HB 6-8 mg/dl (eingeschränkte kompensiert, RF) ⇒ empf.
4. HB 8-10 mg/dl (dekompensiert, BL.) ⇒ empf.

④ kompatibilität

Bl. gruppe	Ek	plasma (BL-Zellen)
0	0	0/A/B/(Ab)
A	A/0	A/(Ab)
B	B/0	B/(Ab)
AB	AB/A/B/0	(Ab)
(-)	-	(Ab)
(+)	-/+	* (Ab) + ⇒ standard Universal plasma

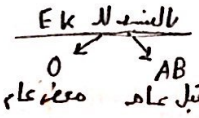

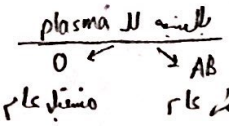

⑤ Transfusion Reaktion

Ursache: Verwechselung im Hinblick auf ABO system

C/P: Schock, Dyspnoe, pruritis, Urtikaria, Ikterus

Zeitraum: während / bis (6st) nach Transfusion

patho.: Ak gegen ② Granulozyten des Empfänger → Aktivierung der Leukozyten → Mikrozirkulation ↓ → Lungenödem

III:
① sofortige Beendigung der Bl. Transfusion & Dokum. der Bl. präparat
② O → C → D
Glukokortioide Antihistaminika Adrenalin
③ Schecken der Bl. konserve → Labor

Mit CamScanner gescannt

✓✓ **Reanimation**

Pat. reagiert nicht

Reaktion Prüfung ⇒ Schulter rütteln, Laut sprechen "Ist alles in ordnung"

(A) **Atmung Prüfung** ⇒ Atemweg frei machen, Kopf überstrecken
⇒ Atmung (hören, sehen, fühlen)

فاقد الوعي لا يتنفس — **Bewusstlos + Keine normale Atmung**

فاقد الوعي بيتنفس — **Bewusstlos + Normale Atmung**

Notruf 112 / Reanimation Team rufen ← اوعى تسيب العيان (Pat nicht verlassen)

- Bewusstlos + Normale Atmung ⇒ **ABCDE**
- Bewusstlos + Keine normale Atmung ⇒ **AED holen lassen** ⇒ **HDM 30x** ⇒ **Beatmung 2x** ⇒

Sobald AED eintrifft
→ (1) einschalten, (2) klebbe Elektroden anbringen, (3) Anweisung Folgen

المدفعة بعلم عشان اعمل Asystolie بعدها يبدأ القلب ليجع كلام ال SAN.

---

defibrillierbar

✓ Kammer Flimmer — غير منتظم
✓ pulslose Vent. Tachykardie — منتظم

⇓

1. **1 schock**
2. **CPR** (30 : 2)
3. **Nach 2 Min: Analyse** (EKG/AED)

- زي ما هو → **Ka-Fli / PVT** ⇓
- ساء → **Asystoli**
- اتقلب → **Regulär EKG Rhythmus / Vital ≠**

Nach 3 Defi: CPR + 1mg Adrenalin + 300mg Amiodaron → مع أول مرة بس

⇓

1mg Adrenalin alle 3–5 Min

Nicht defibrillierbar

✓ (A)systolie
✓ pulslose elektrische (A)ktivität

⇓

Adr. على طول من غير Schock — **(A)drenalin 1mg alle 3–5 Min**

⇓

Nach 2 Min: Analyse (EKG/AED)

اعرف ازاي

1. الضغط والنبض رجعوا — Wiederfühlen des Puls, Zurückkommen des BD
2. بيطلع نفس — Bei Intubiert Pat: ↑ expiratorisch CO_2 in der Kapnographie

اعمل ايه بعدكده

(1) ABCDE (2) EKG (3) SaO_2 (94–98%)
(4) Grund behandlung

Mit CamScanner gescannt

CPR
(Cardiopulmonale Reanimation)

HDM
- seitlich von Pat knien
- platzierung der Hände auf Sternum (unter 1/2) & Beide Hände übereinander
- Arme gestreckt halten

* Frequenz: 100-120/Min
* komp. Tiefe: 5cm (nicht >6cm)

Beatmung
- Mund → Mund
- Mund → Nase
- Mund → Maske
- Mund → Mund/Nase (kleine kinder)
- Maske mit Beatmung Beutel
- Intubation (Goldstandard)

* Atemhub: 1 sek.
* komp. max 10 sek unterbrechen

Defibrillator

AED
(Automatischer externer Defibrillator)

Ablauf: HDM → klebber Elektroden aufbringen → "Handsoff" zu Notfall EKG → HDM →
Aufladen → "Handsoff" → 1 schock gabe → HDM

Position der Elektroden: ✓(Re.) direkt unter klavikula ✓(Li) in mittlere AxL bei V6

Position der Schock (Manuell): sternal apikal / Ant post (pat mit HSM 8 cm weit)

Energie Menge:
① Monophasisch: 360 J bei alle Schock gabe
② Biphasisch: 150-200 J bei 1ste schock
150-360 J bei allen weiteren Schock

* Bei kinder → Mono & Bi → 4 J/Kg

Komp:
1. Rippen Fx
2. Verletzung < Bauch / Brust organe → innere BL.
3. Post hypoxische Myoklonie → hypoxische Enzephalopathie → تعد تتره لحد ما رجع الخ مش وصل O2

Reversible Ursachen behandeln

4H
- Hypoxie
- Hypovolämie
- Hypo/Hyperthermie
- Hypo/Hyperkaliämie

HITs
- Hz Beutel Tamponade
- Intoxikation
- Thrombose
- Spannung Pneumothorax

Mit CamScanner gescannt

Allgemeine Fx lehre

Def. : komplette / Inkomplette **Kontinuität Unterbrechung** des Knochens

Ät. PST

- **Traumatische Fx**
- **Ermüdung Fx (Stress Fx)** : lang dauernde Überbelastung تحميل زيادة
- **Pathologische Fx (Tumor, Metastase / Osteoporose)**: Spontane ohne adäquates Trauma العظم ضعيف (هشوسة)

Klassifikation

Fx Formen

- **Einfach**
  - **Spiral Fx**: Einfache Fx mit **spiralförmigem** Fx verlauf
  - **Schräg Fx**: Einfache geradlinige Fx mit **Winkel >30 °** zwischen Fx verlauf & Schaftachse
  - **Quer Fx**: Einfache geradlinige Fx mit **Winkel < 30 °** zwischen Fx verlauf & Schaftachse
- **Mehrfragment**: Fx **≥ 3** Fragmenten متكسر
- **Trümmer**: Fx **>7** Fragmenten متشظي
- **Inkomplett (Haarriss/Fissur)** : Fx **ohne komplette** Kontinuität Unterbrechung شرخ (كسر غير كامل)

Dislokation Formen

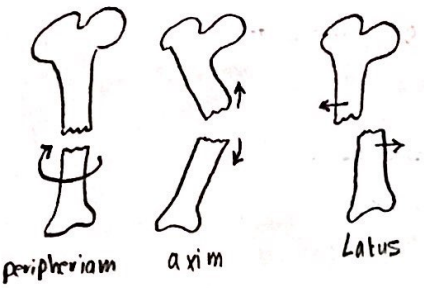

- **Dislocatio ad peripheriam** = Verdrehung um Schaft**achse**
- **Dislocatio ad axim** = **Achse** Abknickung
- **Dislocatio ad latus** = **Seit** Verschiebung der Knochenfragmente
- **Dislocatio ad longitudinem** = Verschiebung in **Längsrichtung** باطول
  - **Cum contractione** = mit Verkürzung
  - **Cum distractione** = mit Verlängerung

تشرن اوسترن

Klassifikation nach Tscherne & Oestern

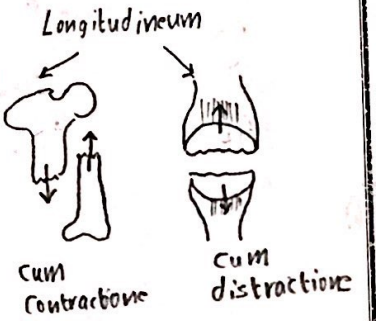

1. **Offene Fx** ④
   - I = **Minimale** Weichteilverletzung, **Durchspießung** der Haut von innen
   - II = **Umschriebene** Weichteilverletzung, **Durchtrennung** der Haut
   - III = **Ausgedehnte** Weichteilverletzung & offene, freiliegende Fx
   - IV = subtotale / totale **Amputation**
2. **Geschlossene Fx** ④
   - 0 = **einfache** Fx (keine Weichteilverletzung)
   - I = **einfache** → **mittelschwere** Fx (Oberflächliche Hautabschürfung)
   - II = **mittelschwere** → **schwere** Fx (Tiefe, Verschmutzte Hautabschürfung)
   - III = **schwere** Fx (Ausgedehnte Weichteilverletzung, Zerstörung der Ms, Manifestes Komp. $)

Mit CamScanner gescannt

Symptome/Klinik ← الكسر / مصاحبة

Fx Z

الكسر → متعدد (Rö) / بيطقطق / مشوه / مفتوح / ملوح

- Sicher
  - Achse Abweichung
  - Offene Fx
  - Stufenbildung
  - Krepitation
  - Radiologischer Nachweis
- Unsicher
  - Rötung
  - Schwellung
  - Schmerzen
  - Funktion #

  } Entz. Z

Begleit Verletzungen: pDMS

Dx

- KU: Fx Z & Begleit Verletzungen (pDMS) — الكسر & مصاحبة
- Bildgebung:
  - Rö (2 / mehr E.)
    - Radiologische Fx Z
      - ✓ Kortikalis Unterbrechung
      - ✓ Aufhellung Linien
      - ✓ Stufenbildung
      - ✓ Trabekel Zerstörung
      - ✓ Fragment Dislokation
  - CT/MRT

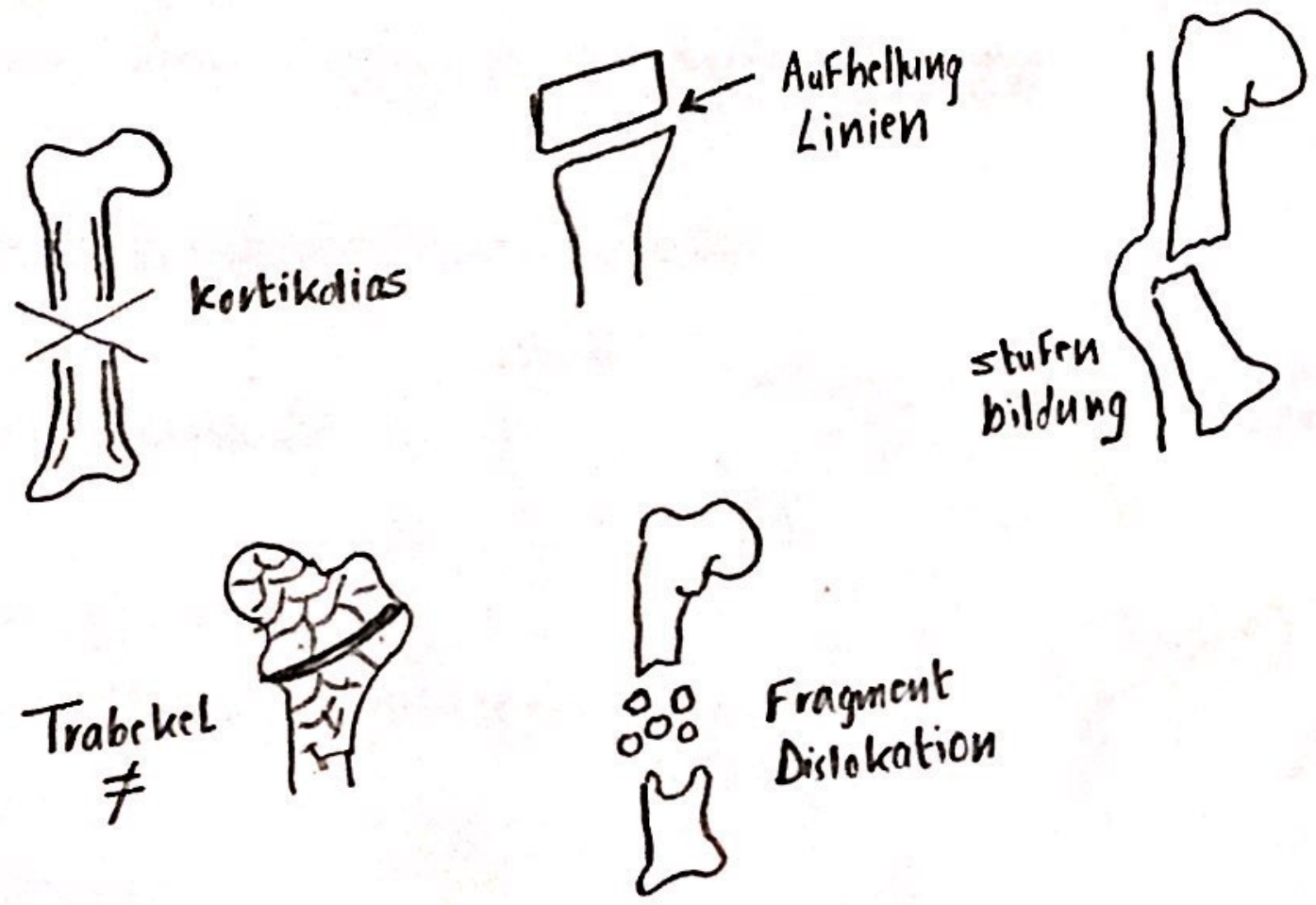

Komp.

Fx Komp.

- Bl., Hämatom — نزيف (تجمع دموي)
- Inf, OM (insb. bei offene Fx) — دخلت عدوى الجرح
- Komp. $
- Komplexes regionales Schmerz $
- Kinder: Wachstum # — Epiphyse لو الكسر جه ال
- Arthrose — لو الكسر داخل المفصل ← المفصل باظ
- Pseudarthrose : keine Ausheilung der Fx nach 6 M. — "الكسر ما لحمش أصلاً"
- 2^{äre} Dislokation
- Re Fx — الجبس اتكسر/قصير - حمل عليها بدري
- Immobilisation : Thrombose, Embolie — مشاكل عدم الحركة
- Begleit Verletzungen: Weichteilverletzung (Nerven, Gefäße, Sehnen) — مشاكل مصاحبة

(Randnotizen: 3K; 2 Arthrose; 2 تان; 2 مشاكل مصاحبة)

Mit CamScanner gescannt

TTT

2G
2D
R

Kons. TTT

(Ind.: Fx → ① Einfach, ② Nicht-disloziert, ③ Geschlossen)

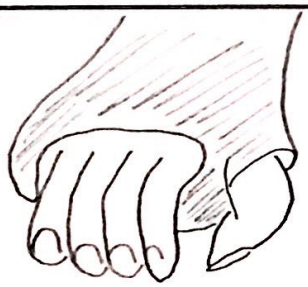

1. **Gips Verband**
   - **Prinzip:** Ruhigstellung der Fx & benachbarter Gelenke
     - **Gipskontrolle** → **pDMS** am Folgetag
     - **Thromboseprophylaxe** →bei **Ruhigstellung** der unteren Extremität
   - **Komp.**
     - **Komp.Sschäden**
     - **Thrombose**
     - **Volkmann Kontraktur**: Atrophie der Hand & Fingerbeuge Ms. → **Klauenhand** (Beugefehlstellung im Handgelenk)

2. **Gilchrist Verband** : bei Immobilisation des **Schultergelenk / Humerus**
3. **Desault Verband** : bei **Scapula Fx** & Immobilisation des **Schultergelenk / Humerus**
4. **Rucksack Verband** : bei med. **Klavikula Fx**
5. **Dachziegel Verband** : bei **Zehen Fx**

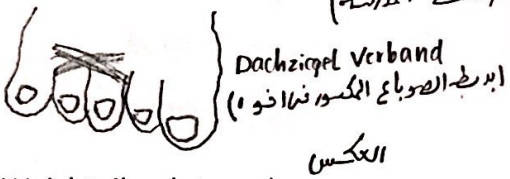

Op. TTT

(Ind.: Fx → ① Disloziert, ② Trümmer, ③ Offen + schwere Weichteilverletzung)

1. **Osteosynthese (OS)**
   - **Def.**: Op. Versorgung von Knochen Fx & Verletzungen durch Fremdmaterial
   - **Verfahren:**
     1. **Platten OS** : bei **prox. Tibia , prox. Femur, Humerus** Fx
     2. **Schrauben OS:** bei **Sprunggelenk** Fx, **SHF**
     3. **Marknagelung** : bei **Schaft Fx** an (Tibia, Femur, Humerus)
     4. **Dynamische Hüftschraube (DHS)** : bei **Pertrochantäre Femur** Fx
     5. **Zuggurtung OS:** bei **Patella, Olekranon** Fx
     6. **Kirschner-Draht OS** : bei **distale Radius, MHK** Fx
     7. **Fixateur externe** : bei **offene** & **Trümmer** Fx
     8. **Fixateur interne** : Stabilisierung der **Wirbelsäule**





   - **Stabilität & Mobilisierung nach OS**
     - **Stabilität** [L B B T]
       - **Lagerung stabil**: nur **Umlagerung** erlaubt
       - **Bewegung stabil**: Aktive & passive **Bewegung** erlaubt (keine Belastung)
       - **Belastung stabil**: **Belastung** innerhalb der physiologischen Grenzen →Vollbelastung möglich
       - **Training stabil**: Aktive **Bewegung gegen Widerstand** erlaubt
     - **Bewegung**: Passiv, assistiv, aktiv
     - **Belastung**: Vollbelastung , Teilbelastung



Mit CamScanner gescannt

2. Endoprothese

- **Def.**: Ersatz des betroffenen Gelenks durch Fremdmaterial
- **Ind.**: Massive Schädigung des betroffenen Gelenks (Trauma, Arthrose, entz.)
- **Verfahren**
  - **Total-Endoprothese** (TEP) : **Knie** → Knie-TEP, **Hüfte**→ Hüft-TEP
  - **Hemiprothese : Hüfte**→ Duokopfprothese
    - **Zementierte & unzementierte**



TTT der offene Fx

Maßnahmen vor Ort (Ersthelfer / Notarzt)

- **Entfernung** der Verschmutzungen der Wunde
- Steriles **Abdecken** der Wunde
- **AB** Prophylaxe
- **Analgesie**
- **Lagerung** der betroffenen Extremität in Schiene
- **Reposition** der offene Fx unter Analgesie

Entfernung / Abdecken — AB / Analgesie — Lagerung / Reposition

Vorgehen in der Notaufnahme

- **Abnahme des sterilen Verbandes**: Erst unmittelbar vor op. Versorgung
- **AB gabe**:
  - **Typ I & II**: Wirkstoffe gegen G +ve Erreger (Cephalosporine 2. Gen.)
  - **Typ III & IV**: Kombination TTT gegen G+ve & -ve Erreger (Ampicillin/Sulbactam) / (Piperacillin/Tazobactam)
- **Tetanus prophylaxe**
- **Op. Versorgung**:
  - Wund Debridement
  - Bei schlechten Weichteilverhältnisse: Fixateur externe & 2 zeitige OP
  - Defektdeckung

AB / Tetanus — Abnahme des sterilen Verband / op. Versorgung

Mit CamScanner gescannt

Clavicula Fx (Schlüsselbein Bruch)

Ät. (Unfallmechanismus)

- **Indirektes Trauma : Sturz** auf **Schulter / ausgestreckten Arm**
- **Direktes Trauma**: Schlag, Stoß, Gurtverletzung bei VU

Klassifikation (nach Allman)

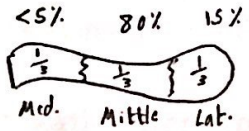

Gruppe	Lokalisation	Häufigkeit
1	Mittleres ⅓	80%
2	Laterales ⅓	15%
3	Mediales ⅓	<5%

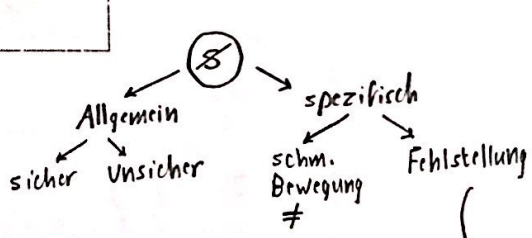

Symptome/Klinik

- **Allgemeine Fx Z**
- **Spezifische Z:**
  - Schmerzhafte **Bewegung einschränkung** im **Schultergelenk**
  - med. **Hochstand** der Clavicula (**Zug des M. sternocleidomastoideus**)
  - **Verkürzung** des Abstands zwischen Acromion & Sternum (**Zug des M. pectoralis major**)
  - **Stufenbildung**
  - **Absenkung** der betroffenen Schulter
  - **Schonhaltung** in Adduktion

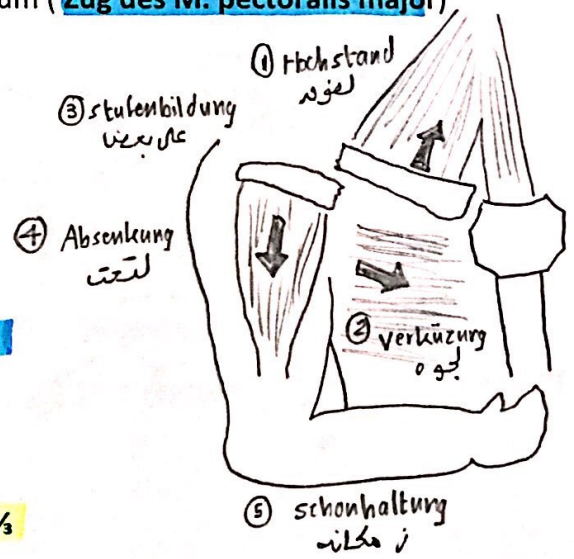

Dx

- **KU : pDMS**
- **Rö. : Clavicula 2 E** : a.p. & tangential : Radiologische **Fx Z**

TTT

- **Kons. TTT**
  - **Ind.**: Fx → **Geschlossen, nicht disloziert , med. / mit. ⅓**
  - **DF:** Rucksackverband / Gilchrist 3–4 W.
- **Op. TTT** ① ② ③
  - **Ind.**: Fx → **Offen, disloziert, Lat. ⅓** , begleitende **Gefäß- & Nervenverletzung**, begleitende **Rippen Fx /Pneumothorax**
  - **DF:** Platten OS

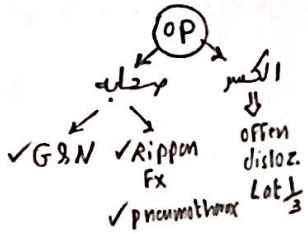

Komp:

- **Allgemeine Fx komp.**
- **Verletzung** der A. subclavia, V. subclavia, Plexus Brachialis , Pleura, Lunge

Mit CamScanner gescannt

Humerus Fx (Oberarm Fx)

Ät. (Unfallmechanismus)

- **Indirektes Trauma** (Sturz auf **Ellenbogen**/ **ausgestreckten Arm**)
- **Direktes Trauma** (Schlag)

Klassifikation

- **Proximale** Humerus Fx
- Humerus **Schaft** Fx
- **Distale** Humerus Fx

Klassifikation der proximalen Humerus Fx (nach Neer)

Gruppe	Frakturart
I	Keine / minimale Dislokation
II	Fx am Collum anatomicum
III	Fx am Collum chirurgicum (subkapitale Humerus Fx)
IV	Abriss Fx des Tuberculum majus
V	Abriss Fx des Tuberculum minus
VI	Lux. Fx

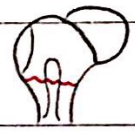

A

C

Maj.

Min.

Symptome/Klinik

- **Allgemeine Fx Z**
- **Schonhaltung** in Adduktion
- **Schmershafte Bewegung einschränkung**
  - فوق **Prox. Humerus Fx:** im **Schulter**
  - تحت **Distale Humerus Fx:** im **Ellenbogengelenk**
- **Fehlstellung**
  - فوق **Prox. Humerus Fx:** Luxation Fx, **Verstreichen** der normalen Schulterkontur (شكل الكتف راح/ضاع)
  - في النص **Humerus Schaft Fx:** sichtbare Deformität & **Verkürzung** des Oberarms الذراع قصر

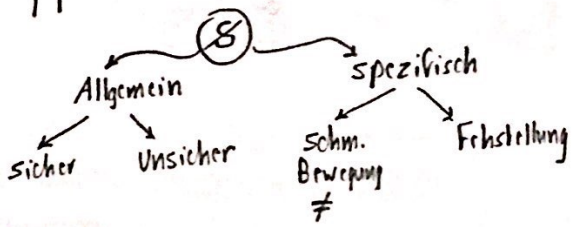

Dx

- **KU**: pDMS
- **Rö Schulter** 2 E (a.p. & transskapulär): Radiologische **Fx Z**

Mit CamScanner gescannt

- **CT Ind.:**
  - **Prox.: mehrfragmentäre** Fx
  - **Schaft: pathologische** Fx
  - **Distal: alle** Fx

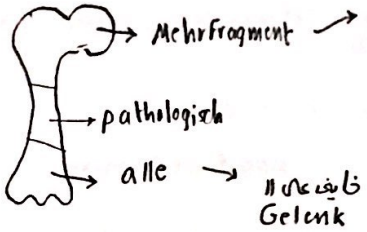

TTT

- **Kons. TTT**
  - **Ind.**: Prox. & Humerus Schaft Fx (**Fx→**nicht dislozíert, geschlossen)
  - **DF**
    - **Prox. Humerus Fx**

2R
- ✓ **R**uhigstellung (**Gilchrist-Verband / Desault-Verband** für 1 W.)
- ✓ **R**ö kontrolle

2B
- ✓ **P**endelübung & **p**assive Bewegung des Armes
- ✓ Frühzeitige aktive-assistierte **B**ewegung

    - **Humerus Schaft Fx: Oberarm-Brace**

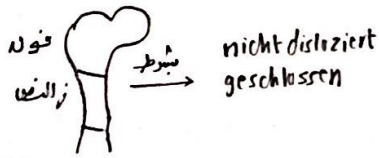

- **Op. TTT**
  - **Ind.**: Distale Humerus Fx, prox. /Humerus Schaft Fx (**Fx→**disloziert, offen)
  - **DF**
    - **Prox. Humerus Fx**
      - ✓ **OS** (Platte / Marknagel)
      - ✓ **Endoprothese**
    - **Humerus Schaft fx**
      - ✓ **OS** (Platte / Marknagel)
    - **Distale Humerus Fx**
      - ✓ **OS** (Platte/ Schraube)
      - ✓ **Endoprothese**



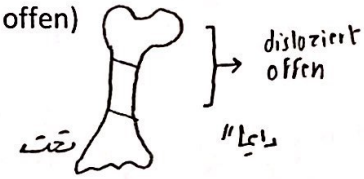

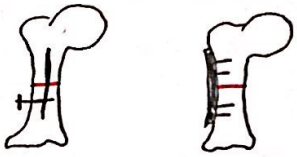

Komp.:

- **Allgemeine Fx komp.**
- **Prox. Humerus Fx** → Verletzung der Plexus brachialis, N./ A. Axillaris + Humeruskopfnekrose
  - **Läsion des N. axillaris** → ↓Sensibilität am lat., prox. **Oberarm**
- **Humerus Schaft fx→** Verletzung der N.radialis/ A.axillaris
  - **Läsion des N. radialis** →Fallhand, streckseitige ↓Sensibilität an **Unterarm**, Handrücken & Digiti I–III
- **Distale Humerus Fx→** Verletzung der A. Brachialis, N.ulnaris, N.radialis / N.medianus

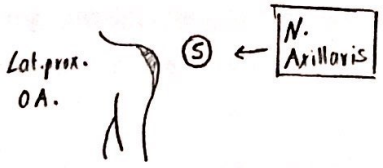

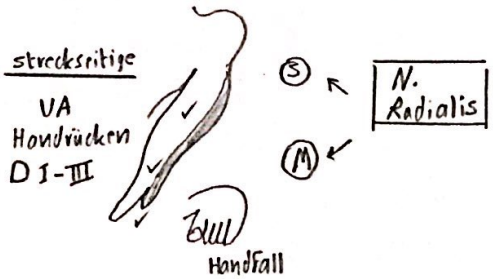

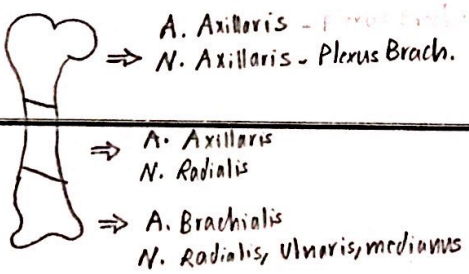

Mit CamScanner gescannt

Unterarm Fx

① Isolierte Radius Fx

② Isolierte Ulna Fx (Parier Fx)

③ Gemeinsame Radius & Ulna Fx

④ Monteggia Fx : Ulna Fx (prox. $\frac{1}{3}$) + prox. R-U Gelenk lux.

⑤ Galeazzi Fx : Radius Fx (dist $\frac{1}{3}$) + dist. R-U Gelenk lux.

⑥ Grünholz Fx (bei Kinder)

Kraft → elastische Verformung des Knochen
(einseitige Kortikalis FX aber Periost intakt)

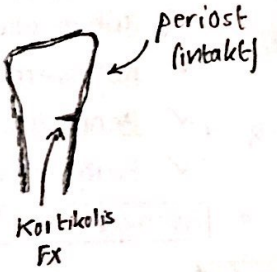

Komp : einseitige Kallus bildung & Re Fx.

III : kons.

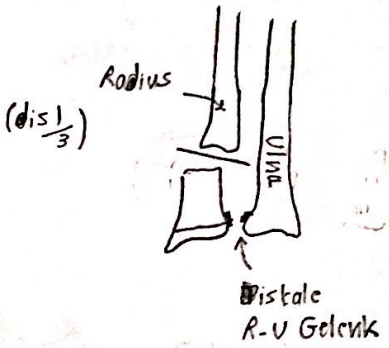

Galeazzi Fx

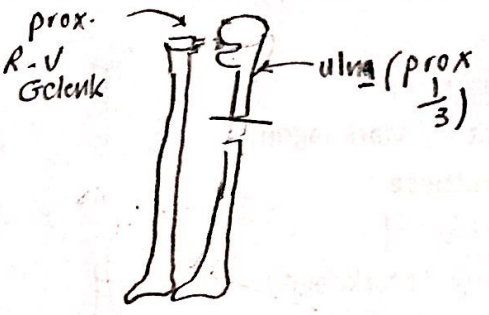

Monteggia Fx

Mit CamScanner gescannt

Distale Radiusfraktur (Speichenbruch) **Häufigste Fx**

Ät. & Klassifikation

- **Extension Fx** „Colles-Fx" : Sturz auf **dorsal extendierte Hand**
  - **Extraartikuläre** Extension Fx
  - Dislokation des distalen Fragments nach **dorsal** & **radial**



- **Flexion Fx** „Smith-Fx" : Sturz auf **palmar flektierte Hand**
  - **Extraartikuläre** Flexion Fx
  - Dislokation des distalen Fragments nach **palmar** & **radial**

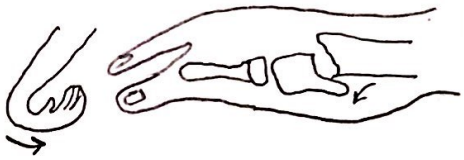

Symptome/Klinik

- **Allgemeine Fx Z**
- **Schmerzhafte Bewegung einschränkung** im **Handgelenk**
- **Fehlstellung:** الشوكة (من الجنب) السكينة (من فوق)
  - **Extension Fx:** nach dorsal (**Fourchette-Stellung**) & radial (**Bajonett-Stellung**)
  - **Flexion Fx:** nach palmar & radial

الشوكة

السكينة

Dx

- **KU:** pDMS
- **Rö.** Handgelenk 2 E (a.p. & seitlich)
  - Radiologische **Fx Z**
  - **Böhler-Winkels** des distalen Radius:
    - **Böhler-I-Winkel** (A-p): N. 20 - 25°
    - **Böhler-II-Winkel** (Seitlich) : N. 10 - 15°



Böhler I Böhler II

TTT

- **Kons.TTT** → (R) ⇒ Ruhigstellung; 2(R) ⇒ Ruhigstellung + Reposition
  - **Ind.**
    - 1är (Ruhigstellung **ohne** geschlossene Reposition): **Nicht dislozierte, stabile Fx**
    - 2är (Ruhigstellung + geschlossene Reposition) :
      - ✓ **Fx** → Anatomisch retiniert, stabil
      - ✓ **op. TTT** → #
  - **DF**
    - 2R { Ruhigstellung (im dorsale UAGS für 4–6 W.)
    - Rö.kontrolle (nach 1, 3 & 6 W.) → بخان من لا 2äre Dislokation
    - 2TTT { Analgesie
    - Physio TTT

بالترتيب منطق

- **Op. TTT**
  - **Ind.**

Böhler Winkel ⇓ Winkel zwischen distale Radius gelenkfläche & horizontalen gedachten Line senkrecht zu Radiusachse

Mit CamScanner gescannt

- مفتوح – **Offene** Fx
- مفارق – **Dislozierte** intraartikuläre /Flexion Fx
- مصاحب
  - Massive **Weichteil** Verletzung
  - Kompartment $
  - Begleitende **Gefäß / Nerven** Verletzung
- مش نافع
  - **Fehlstellung** → ausgeprägte, nicht reponierbare مش نافع من الأول
  - **Versagen der kons. TTT** → $2^{\text{äre}}$ Dislokation حاولت ومش نافع

- **DF** : **Platten OS** (Draht bei Kindern)
- **Nachbehandlung:** Ruhigstellung (**dorsale UAGS**)

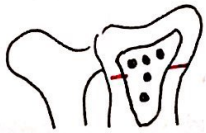

Komp.

- **Allgemeine Fx komp.**
- **Begleit Verletzungen:**
  - **N.** → **N. medianus** : Karpaltunnel $
    → **N. radialis**
  - **Gelenk** → **Intraartikulare** Fx
  - **Knochen** → **Kahnbein** Fx, **Handwurzelknochen** Lux., Abriss Fx des **Processus styloidueus ulnae**

scaphoid
(لذلك لازم تشوفها
ال untersuchung)

Mit CamScanner gescannt

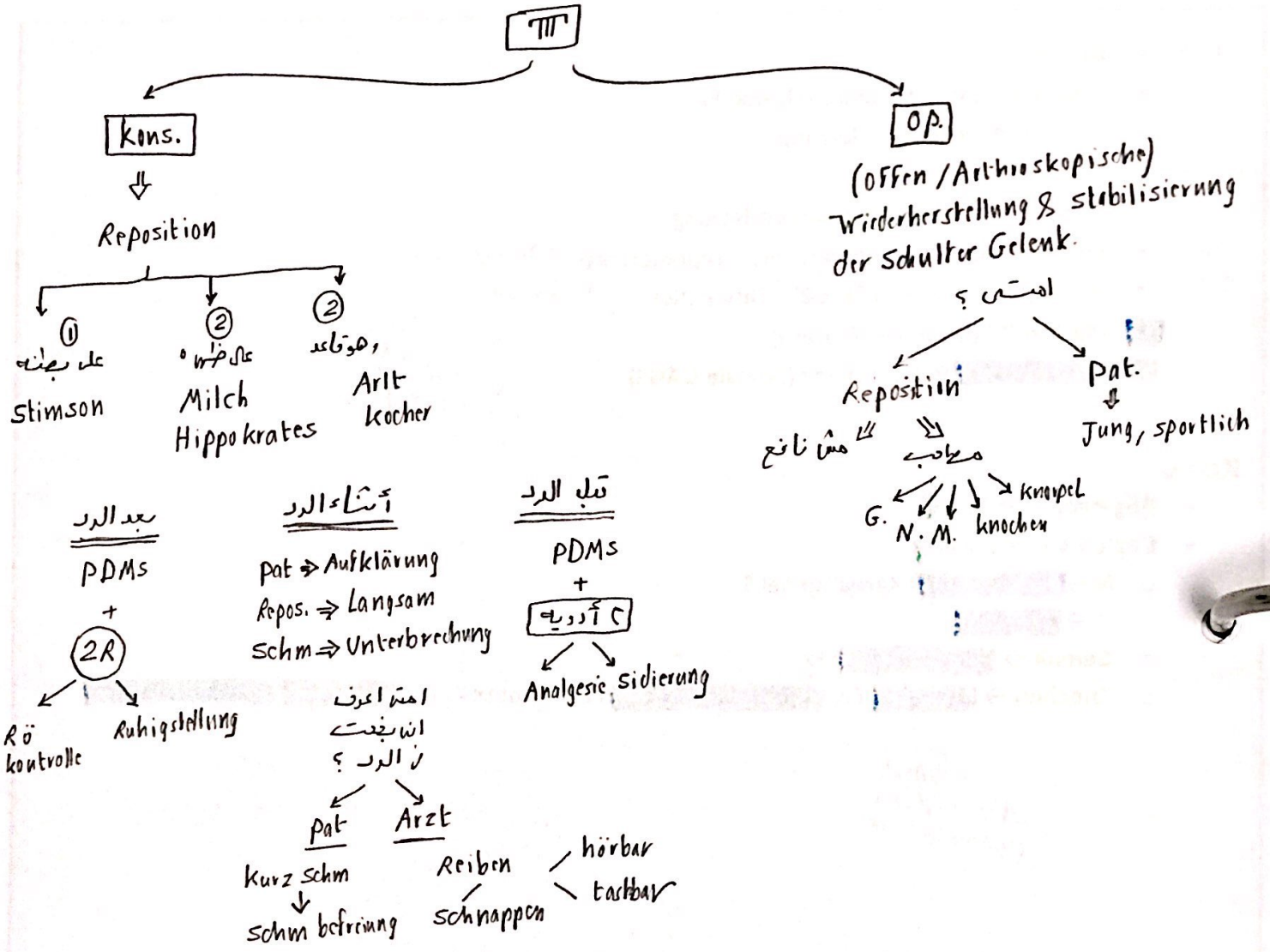

ШТ

Kons.

⇓

Reposition

- ① على بطنه — Stimson
- ② على ظهره — Milch, Hippokrates
- ② وهو قاعد — Arlt, Kocher

بعد الرد

PDMs + 2R

- Rö kontrolle
- Ruhigstellung

أثناء الرد

Pat ⇒ Aufklärung
Repos. ⇒ Langsam
Schm ⇒ Unterbrechung

امتى اعرف انى بفعت فى الرد ؟

- Pat: Kurz Schm → Schm befreiung
- Arzt: Reiben / Schnappen — hörbar / tastbar

قبل الرد

PDMs + ٢ أدوية

- Analgesie
- Sidierung

Op.

(Offen / Arthroskopische) Wiederherstellung & stabilisierung der Schulter Gelenk.

امتى ؟

- Reposition
  - مش نافع
  - مصاحب
    - G.
    - N.
    - M.
    - knochen
    - Knorpel
- Pat. ⇓ Jung, sportlich

Stimson
- ① → Arm befistiges Gewicht
- ② → Axial Zug + Axiale Rot + Scapula Manip.

Milch : مليش دعوه بيه
- → Pat → Abd, Außen rot., Elev. + überkopf lage
- لو فشلت → Axial Zug + Humeruskopf Manip.

Hippokrates: Ferse in Axilla → Zug, Abd / Add, Rot.

Arlt: Axial Zug + Außen Rot.

Kocher: Rot < Außen / Innen

كله لف ودوران

Mit CamScanner gescannt

Schultergelenk lux.

häufigste Lux.

(Schulterlux.)

Ät.

- **Traumatisch**
  - **Ant. Lux. (95%)** : bei Sturz auf ausgestreckten Arm
  - **Post. Lux. (3%)** : bei Krampfanfall / Elektrounfall
  - **Inf. Lux. (selten)**:bei Sturz auf gestreckten, hyperabduzierten (nach oben gestreckten) Arm

- **Habituell**: Angeborene **Dysplasie / Bände Schwäche**
- **Posttraumatisch, rezid. Lux.**
  - **Bankart-Läsion:** Abriss Fx des vorderen unteren **Glenoidrandes (Labrum)**
  - **Hill-Sachs-Läsion:** Impression Fx des **Humeruskopfes** durch vorderen pfannenrand

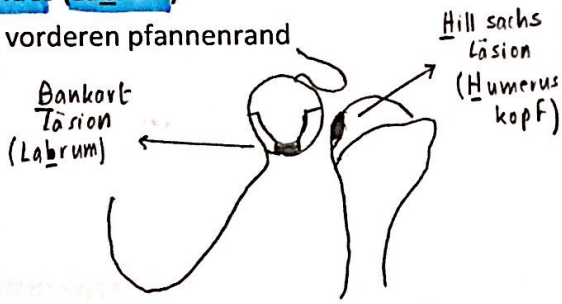

Symptome/Klinik

- Schmerzen & **Schonhaltung** des Arm in luxierter Stellung
- **Humeruskopf** →disloziert tastbar
- **Acromion** →Hervorstehend
- **M. deltoideus** →Abgeflachte Kontur + **„Delle“** (leere Gelenkpfanne bei fehlendem Humeruskopf)

Dx

- **KU**: pDMS
- **Rö.** Schulter 2 E : True-a.p. & Transskapuläre Aufnahme
  - **Befunde**
    - **True-a.p.-Aufnahme**
      - ✓ **Ant. Lux**: Humeruskopf → kaudal des Proc. coracoideus
      - ✓ **Post. Lux**: Humeruskopfes→ Glühbirnen Z
    - **Transskapuläre Aufnahme:** Aufhebung des „Mercedes-Sternes“
  - **Mögliche Nebenbefunde**
    - **Fx**
    - **Hill-Sachs-Läsion**
- **MRT**
  - **Ind.**: # **Bankart-Läsion**

TTT

Kons. TTT **(Schulterreposition)**

- **Schnellstmögliche Reposition**
- **Vor Reposition**
  - **pDMS**
  - **Analgesie** → bei Schmerzen
  - **Sedierung** → wenn Pat. Angst hat / unKooperativ ist

Mit CamScanner gescannt

- **Während Reposition**
  - **Pat.** → Aufklärung alle Reposition schritte
  - **Reposition** → langsam ohne rückartige Bewegungen
  - **Bei Schmerzen** → Unterbrechen der Gelenkmanipulation
    - ❖ **Zeichen einer erfolgreichen Reposition**
      - ✓ **Für Pat.:** Kurz auftretende Schmerzen → dann Schmerzen befreiung
      - ✓ **Für Arzt:** Spür / hörbares Reiben / Schnappen
- **Nach Reposition**
  - **pDMS** & **Rö.** kontrolle
  - **Ruhigstellung** → Desault- / Gilchrist-Verband

DF der Reposition

Reposition nach Stimson

- **Vorbereitung**
  - Pat. → **in Bauchlage**
  - Schulter → **hängt** über Rand der Liege, leicht **erhöht** durch klein Kissen
- **DF**
  - **Variante 1**
    - Luxierte Arm → hängt für 20–30 min von der Liege herab → Automatische Reposition durch **Arm befestigtes Gewicht** (4–7 kg)
  - **Variante 2**
    - Untersucher → **axial Zug** am Oberarm + **axiale Rotation** des Armes
    - **Scapula Manipulation:** Drücken des Angulus inf. der Scapula mit Daumen nach kraniomedial → Scapula Rotation

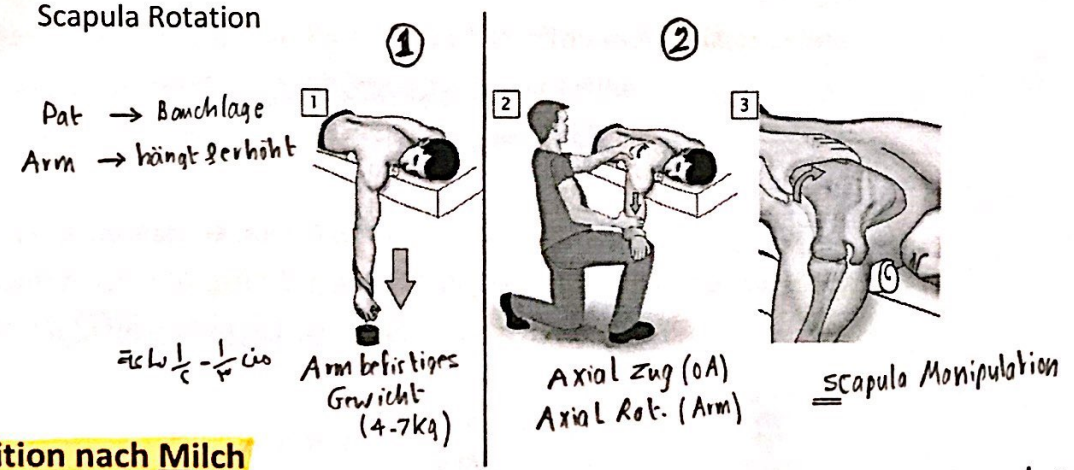

Reposition nach Milch

- **Vorbereitung**
  - Pat. → **in Rückenlage**
  - Arm des Pat. → **Rechtwinklig gebeugt** im Ellenbogen
- **DF**
  - Passive **Abduktion**, **Außenrotation** & **Elevation** des Armes → abgelegt in **Über-Kopf-Lage** auf der Liege
  - **Bei fehlender Reposition** → **axial Zug** am Arm (nach kranial) + **Humeruskopf Manipulation** in der Axilla

Mit CamScanner gescannt

Arm

rechtwinklig gebeugt

Pat → Rückenlage

Abd.
Außen Rot.
Elev.
} passive

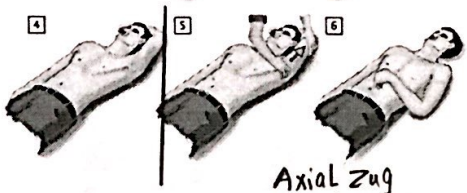

Überkopf Lage

Axial Zug
+
Humerus kopf Manipulation

Reposition nach Hippokrates

- **Vorbereitung & DF**
  - Pat. → **in Rückenlage**
  - Arzt → stellt seine Ferse in Axilla des Pat.
  - **Zug** am Unterarm + **Ab/Adduktion & Rotation**

Zug
+
Abd / Add
Rot.

Ferse
Axilla

Rückenlage ← pat.

Reposition nach Arlt

Axial Zug
Axial Rot.

- **Vorbereitung**
  - Pat. → **sitzt seitlich** auf Stuhl & legt betroffenen Arm über Lehne.
  - Untersucher → **sitzt auf anderen Seite** der Lehne
  - Axilla der betroffenen Seite → auf **Stuhllehne**
- **DF**
  - Hand des Pat. → auf **OS des Untersuchers**
  - Untersucher → **axial Zug** auf 45° abgewinkelten Oberarm des Pat.
  - **Bei fehlender Reposition**: **axiale Rotation** im Oberarm

Pat. → sitzen
Untersucher → andere Seite

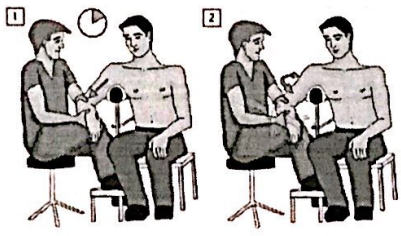

Axial Zug

Axiale Rot.

Reposition nach Kocher

- **Vorbereitung:** im **Sitzen / Stehen**

Mit CamScanner gescannt

- **DF**
  - betroffene Oberarm des Pat. →an Rumpf **adduziert**
  - Unterarm → **rechtwinklig gebeugt**
  - Oberarm → **außenrotiert**
  - Arm →**innenrotiert**

كله لف
Außen
Innen Rot.

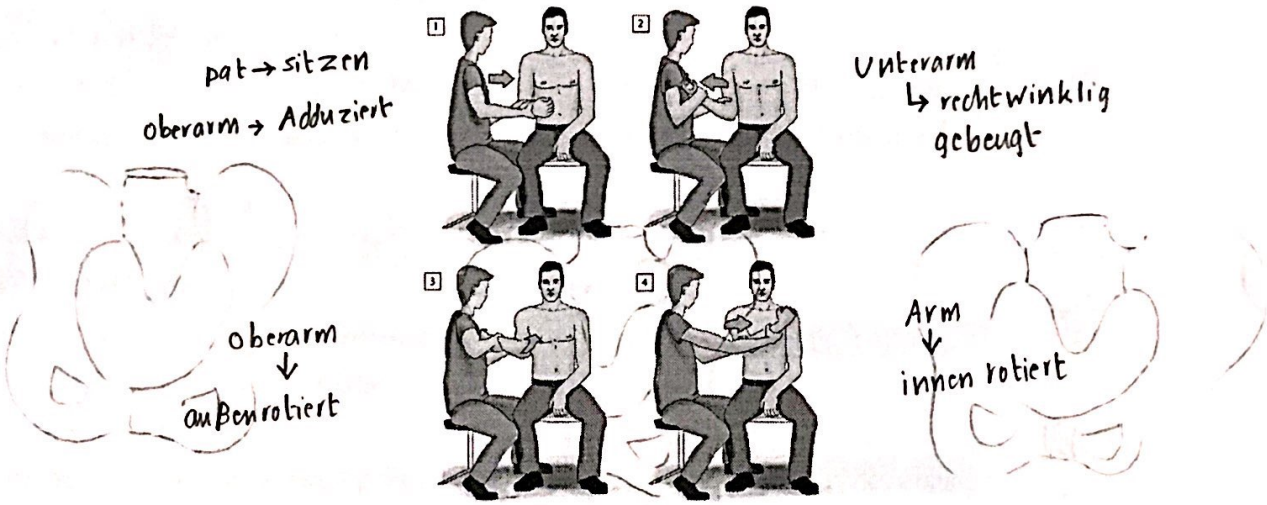

Op. TTT

- **Ind: Begleitverletzungen** (Gefäß- /Nervenverletzungen, Rotatorenmanschettenruptur, Bankart-Läsion Instabile/Mehrfragment Humeruskopf Fx), **Reposition** (Erfolglose), **Pat.**(junge & sportlich aktive)
- **Vorfahren**: **offene / arthroskopische** Wiederherstellung & Stabilisierung des Gelenks

Komp.

- Läsion des **N. axillaris**
  - **Sensibilität #** über lateralen, proximalen Schulter
  - **Lähmung** des M. deltoideus
- Läsion des **Plexus brachialis** / **A. & V. axillaris**
- Abriss Fx des **Tuberculum majus/minus**
- **Hill-Sachs-Läsion**
- **Rotatoren manschetten ruptur**
- **Bände Läsion** , **Bankart-Läsion**

Rotator manschetten
Ms
⇓
① Supra spinatus
② Infra spinatus
③ Teres Minor
④ Subscapularis

Verletzung
- N
  - N. Axillaris
  - plex. Brachialis
- A/V – Axillaris
- Ms → Rotator manschette
- knochen
  - Humeruskopf → Hillsachs läsion
  - Tub. Majus/minus
- knorpel
  - Bankart läsion
  - Bände Läsion

Mit CamScanner gescannt

klassifikation

A intakt Hinter Becken Ring

B part. Unterbrechung des hinter Beckenring

C komp. Unterbrechung des hinter Beckenring

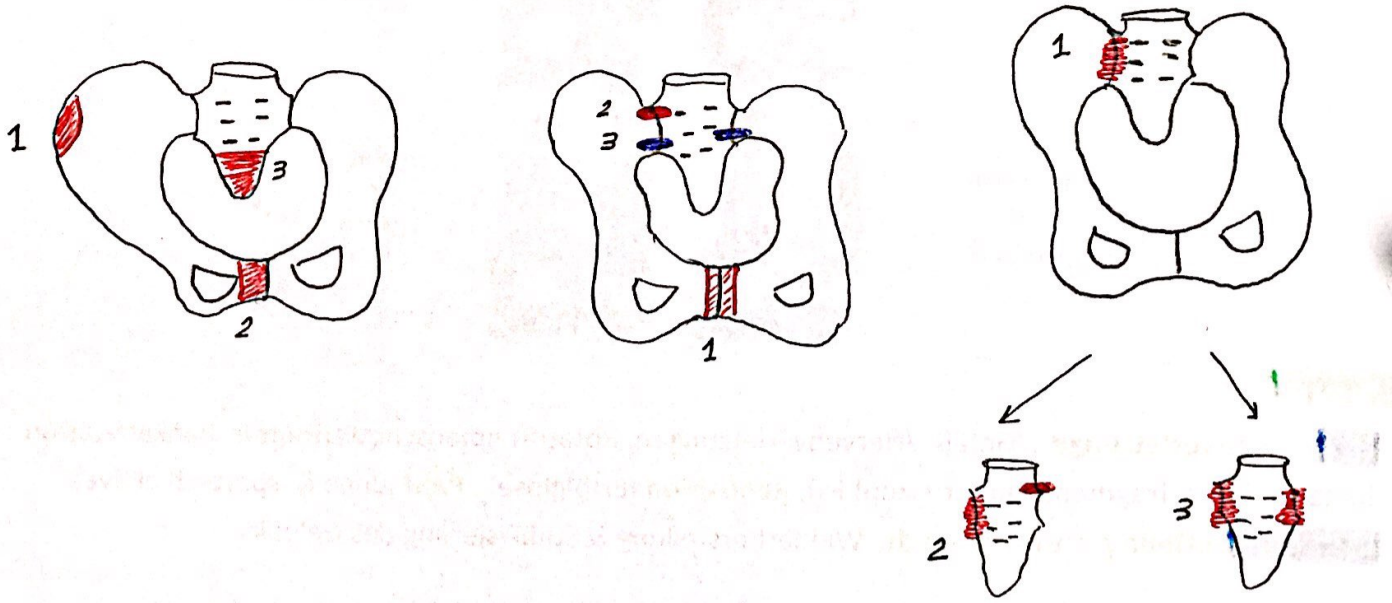

Mit CamScanner gescannt

BL. 2B X تنفس

Begleit verletzungen

Beckenring Fx

Einleitung

- **Nach Lokalisation**
  - قدام ○ **Vordere Beckenring Fx** = Fx im **vorderem Bereich** des Beckenrings
    - **Sonderform** **Schmetterling Fx** **Beidseitige** vordere Beckenring Fx
  - ورا ○ **Hintere Beckenring Fx** = Fx im **hinteren Bereich** des Beckenrings
- **Nach Schwere grad**
  - مصاحب ○ **Komplexe Beckenring fx:** Beckenring Fx **+** Begleitverletzungen.
  - مش مصاحب ○ **Unkomplizierte Beckenring Fx** : Beckenring Fx **ohne** Begleitverletzungen.

فراشة
↓
Vordere

Ät (Unfallmechanismus)

PST

- **Traumatische Fx** :
  - **Niedrigrasanz-Trauma:** Häufigste Unfallmechanismus bei **alten Menschen**
    - وقع ▪ Sturz aus niedriger Höhe
    - انكعبل ▪ Stolpersturz
  - **Hochrasanz-Trauma:** Häufigste Unfallmechanismus bei **jungen Menschen**
    - وقع ▪ Sturz aus großer Höhe
    - حادثه عربيه ▪ VU
- **Ermüdung Fx** : **lang dauernde Überbelastung**
- **Pathologische Fx** (**Tumor, Metastase , Osteoporose**): **Spontane** Fx **ohne adäquates Trauma**

Klassifikation (AO-Klassifikation)

هام جدا

Frakturtyp	Komplexität	Stabilität
A - **Intakter hinterer Beckenring**	**A1:** Abriss Fx **A2:** Fx des Hüftknochens **A3:** Quer Fx von Os coccygeum	Rotatorisch & vertikal **stabil**
B - **Partielle Unterbrechung des hinteren Beckenrings**	**B1:** Open-Book-Verletzung **B2:** **Einseitig** partielle Unterbrechung **B3:** **Beidseitig** partielle Unterbrechung	**B1:** Rotatorisch & vertikal **stabil** **B2+B3:** Rotatorisch **instabil** & vertikal **stabil** (الكبيرة مع الكبيرة)
C - **Komplette Unterbrechung des hinteren Beckenrings**	**C1:** **Einseitig** komplette Unterbrechung **C2:** **Einseitig** komplette & **kontralateral** partielle Unterbrechung **C3:** **Beidseitig** komplette Unterbrechung	Rotatorisch & vertikal **instabil**

Mit CamScanner gescannt

Symptome/Klinik

- Allgemeine Fx Z
- Schmerzhafte Bewegung einschränkung im Hüftgelenk
- Fehlstellung: Beckenschiefstand & Beinlängendifferenz
- Perineales /inguinales Hämatom
- Hämorrhagisch Schock
- Begleit Verletzungen

(2H) (2B)

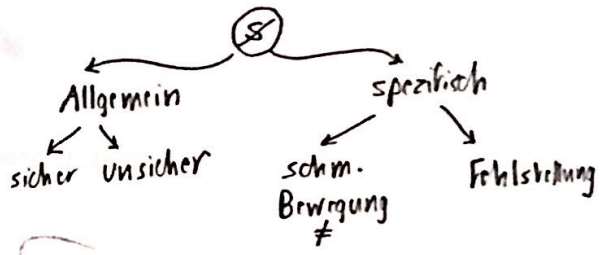

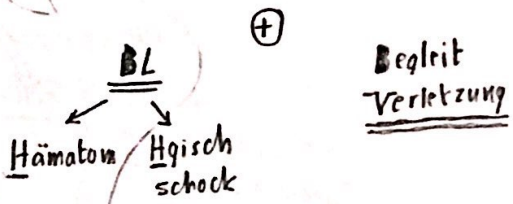

Dx

- KU : pDMS + Vitalparameter , DRU
- Rö Beckenübersicht a.p. : Radiologische Fx Z
- CT Ind: Polytrauma, V.a. Verletzung des hinteren Beckenrings , älteren Pat.
- E-FAST (Sono.): # innere Bl. (bei Polytrauma)

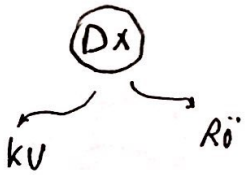



TT

- Kons. TTT
  - Ind.
    - A Fx
    - Stabile B Fx (B1)

A, B1

  - DF
    - Schmerz TTT
    - Thrombose prophylaxe
    - Frühfunktionelle Physio TTT
    - Schrittweise Mobilisierung auf Unterarmgehstützen

2 TTT < schm. physio

2 Thrombose < Prophylaxe, Mobilisation

- Op. TTT
  - Ind.
    - A Fx + größere Fragmentdislokation
    - Instabile B Fx (B2&B3)
    - Alle C Fx

A, B2,3, C

لو مكسر حتة كبيرة

  - DF
    - OS (Platte / schraube)
    - Begleitverletzungen

Komp.

Allgemein + (2B) < BL. / Begleit verletzung

- Intra- & retroperitoneale Bl. →hämorrhagisch Schock
- Kompartment $
- Thrombose
- Begleit Verletzungen (SHT, Thoraxtrauma, Verletzungen von Blase, Urethra, Darm,venöse Plexus sacralis)



Mit CamScanner gescannt

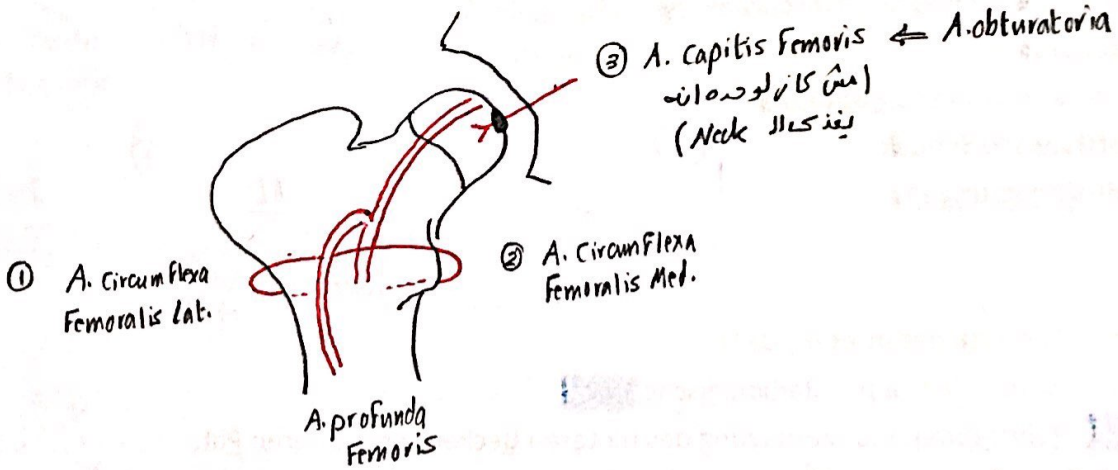

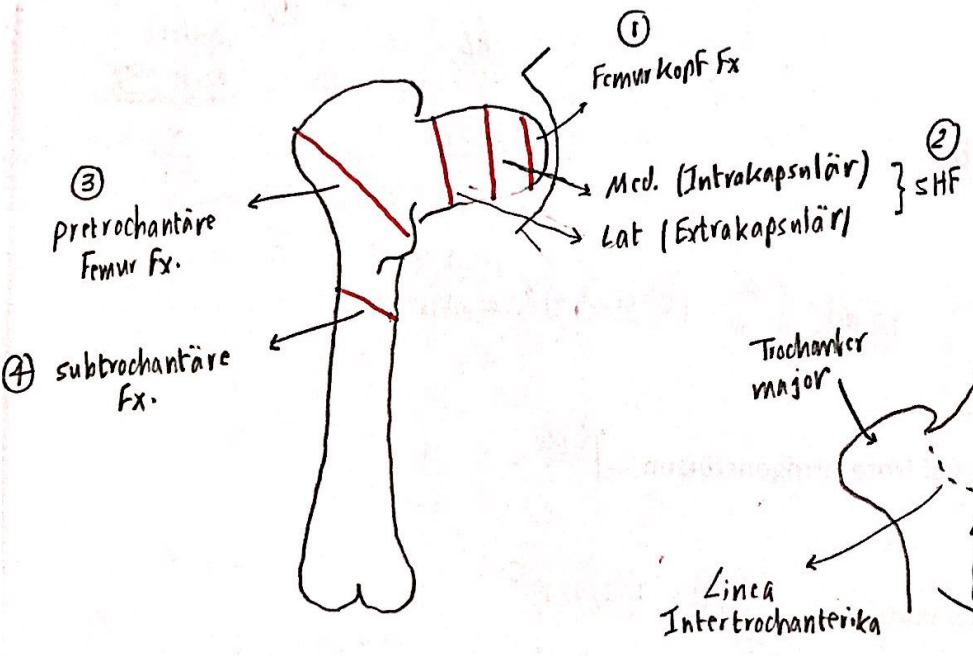

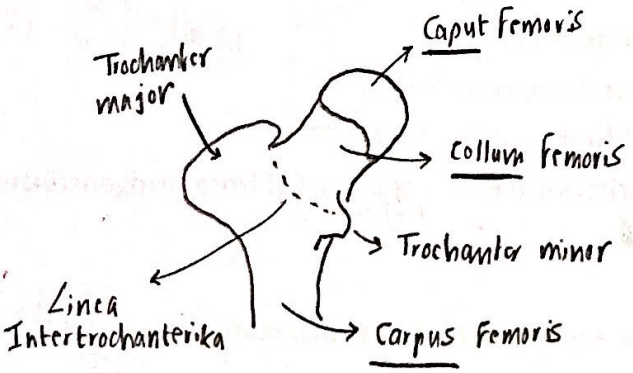

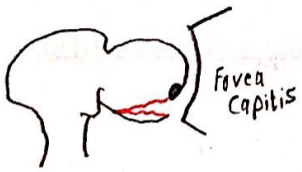

I

- Unterhalb
- nicht in der Belastung Zone
- horizontale

pipkin (Femur kopf)

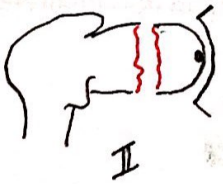

II

- oberhalb
- in der Belastung Zone
- Vertikale

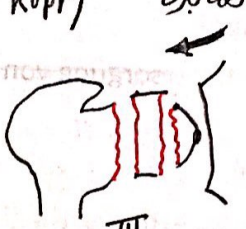

III

I / II
⊕
Med sHF

IV

I / II
⊕
Azetabulum Fx.

Mit CamScanner gescannt

Proximale Femur Fx

Anatomie

- **Proximales Femur**: Caput femoris, Collum femoris & Trochanter region
- **Hüftgelenk:** Caput femoris & Azetabulum
- **Art. Bl.versorgung des Caput femoris**
  - circumflexa femoris medialis & lateralis (aus A. profunda femoris)
  - A. capitis femoris (aus Ramus acetabularis der Arteria obturatoria) → ماشي ن Lig. اسمه Lig. Capitis Femoris

Einteilung

- **Femurkopf Fx**
- **SHF**
  - Medial (> 80%): **Intrakapsulär**
    - Adduktion Fx ⇒ وقع وهو ضاغم رجله لجوه (اتكعبل ن السجادة)
    - Abduktion fx ⇒ وقع وهو فاتح رجله (وهو سايق المعجله حمل على رجله مرة واحدة)
  - Lateral (4%): **Extrakapsulär**
- **Pertrochantäre Femur Fx**: **Extrakapsulär** (in der Trochanterregion)
- **Subtrochantäre Femur Fx**

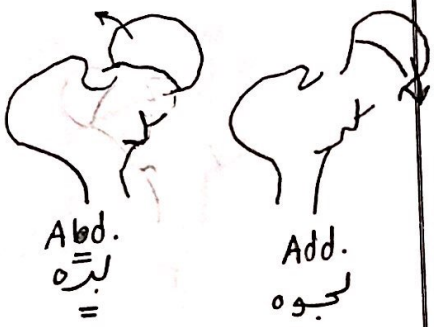

Ät (Unfallmechanismus)

PsT → زي ال Beckenring Fx.

- **Traumatische Fx**:
  - Niedrigrasanz-Trauma: Häufigst Unfallmechanismus bei **alten Menschen**
    - وقع Sturz aus niedriger Höhe
    - اتكعبل Stolpersturz
  - Hochrasanz-Trauma: Häufigst Unfallmechanismus bei **jungen Menschen**
    - وقع Sturz aus größer Höhe
    - حادثة عربية VU
- **Ermüdung Fx** : lang dauernde Überbelastung
- **Pathologische Fx** (Tumor, Metastasen / Osteoporose): Spontane Fx ohne adäquates Trauma

Klassifikation

① pipkin ④ Evan
② pauels
③ Garden

Pipkin-Klassifikation (Femurkopf Fx.) → kopf.

Pipkin I	Fx Linie **unterhalb** der Fovea capitis / **nicht** in der Belastungszone (**horizontale** Fx)
Pipkin II	Fx Linie **oberhalb** der Fovea capitis & in der Belastungszone (**vertikale** Fx)
Pipkin III	I / II ⊕ **med. SHF**
Pipkin IV	I / II ⊕ **Azetabulum Fx**

Mit CamScanner gescannt

Garden SHF

I

Inkomplette

II

komplette

X Dislokation

III

Komplette

Teil Dislokation

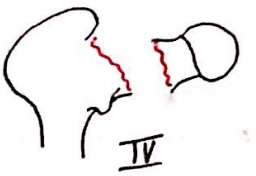

IV

komplette

Voll Dislokation

Pauels Med. SHF

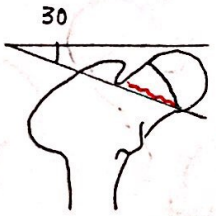

I

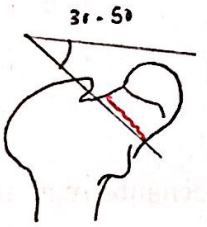

II

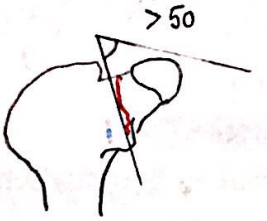

III

على حسب اتجاه الـ Fx
↓
كل ما كان الـ Fx أكثر Vertikal
↓
Komp. كل ما علت أكثر

Evans pertrochantäre Femur Fx

2 Fragmente

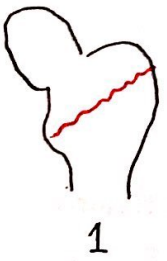

1

X Dislokation

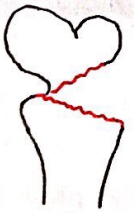

2

✓ Dislokation

3 Fragmente

3

✓ Med Abstützung

4

X Med Abstützung

4 Fragmente

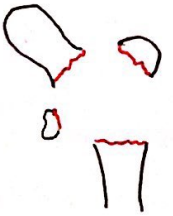

5

Mit CamScanner gescannt

Garden-Klassifikation (SHF)

Garden I	Inkomplette Fx	Kons. TTT
Garden II	Vollständige Fx ohne Dislokation	Op. TTT
Garden III	Vollständige Fx + Teilweise Dislokation	Op. TTT
Garden IV	Vollständige Fx + Komplette Dislokation	Op. TTT

⇐ kons.

op TTT

Pauwels-Klassifikation (med. SHF)

Pauwels I	Winkel <30	Stabil	Kons. TTT
Pauwels II	Winkel 30–50	Instabil	Op. TTT
Pauwels III	Winkel >50	Instabil	Op. TTT

⇐ kons.

op TTT

Evans Klassifikation (pertrochantäre Femur Fx)

Typ 1	Nicht-dislozierte 2 Fragment-Fx
Typ 2	Dislozierte 2 Fragment-Fx
Typ 3	3 Fragment-Fx + med. Abstützung
Typ 4	3 Fragment-Fx ohne med. Abstützung
Typ 5	4 Fragment-Fx

Symptome/Klinik

- **SHF & pertrochantäre Femur Fx**
  - **Allgemeine Fx Z**
  - **Fehlstellung** ① ②
    - **Adduktion Fx:** Außenrotation & Beinverkürzung
    - **Abduktion Fx:** Einstauchung, oft keine Beinfehlstellung
  - **Schmerzhafte Bewegung einschränkung :** in Hüft- & Leistengegend

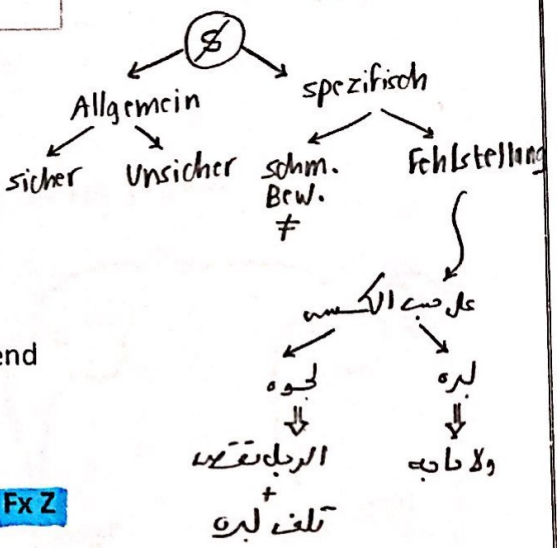

Dx

- **KU :** pDMS
- **Rö :** Tief Beckenübersicht, Lauenstein-Aufnahme → Radiologische Fx Z
- **CT :** bei unklaren Befunde

TTT

Kons. TTT

- **Ind.**

Mit CamScanner gescannt

- Hochrisikopat. : Multimorbid, Inoperabl
- Allgemeine & lokale # für op. TTT
- Femurkopf Fx : Pipkin I & II
- SHF : Garden I & Pauwels I

حاجتين ال Pt
ما ينفعلوش عملية
مكعكع

حاجتين ال Fx
SHF
G1
P1
Femur kopf Fx
P1,2

- **Verfahren**
  - Mobilisation
  - Schmerz TTT
  - Thrombose prophylaxe
  - Dekubitus prophylaxe

Op.TTT

Hüftkopferhaltende Verfahren ⇒ OS (2 X 2)

- **Ind.**
  - Pat. عيان صغير - عضمه كويس
    - Junge (Hohe Aktivität niveau)
    - Gute Knochen qualität
  - Fx الكسر طازة - مش مفارق
    - Frische (<24 h)
    - Eingestauchte, nicht-dislozierte
- **Verfahren**
  - Extramedulläre
    - Dynamische Hüftschraube (DHS) + Antirotation schraube
    - Zugschrauben OS
  - Intramedulläre
    - Gammanagel
    - Proximaler Femurnagel (PFN)

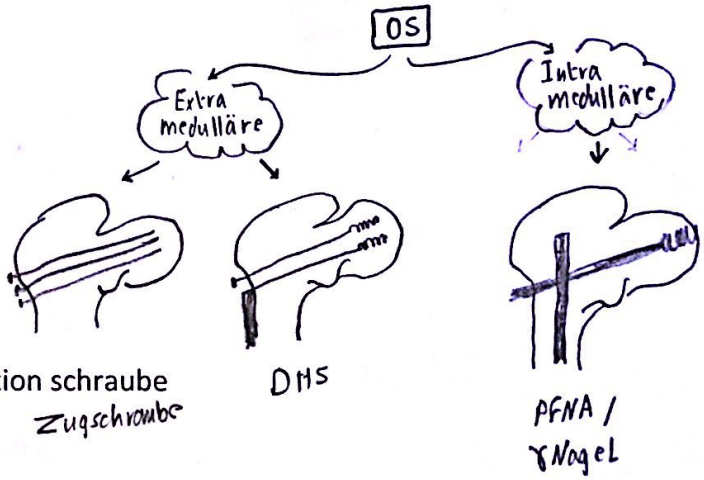

Gelenkersetzende Verfahren ⇒ Endoprothese

- **Ind.**
  - Pat. عيان كبير - عضمه تعبان
    - Ältere
    - Kox Arthrose
    - Osteoporose
    - Neurodegenerative Erkrankungen
  - Fx الكسر مفارق - 2N
    - Dislozierte
    - ↑ Risiko für Femurkopf Nekrose & Pseudoarthrose
    - SHF
    - Pathologische / Nicht reponierbare

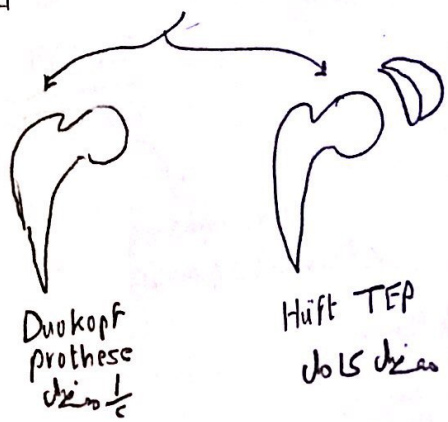

✓ بتاخد وقت أقل من العمليات فبالتالي خطر Pneumonie / Thrombose / Dekubitus أقل

✓ غالباً بيكون المفصل تعبان وفيه Arthrose / Osteoporose (فنغيره كله بالمره)

Mit CamScanner gescannt

- **Verfahren:**
  - **Duokopfprothese**
  - **Hüft-TEP**

Komp.

Allgemeine Komp.

- **Akut komp.**
  - TVT
  - Pneumonie
  - HWI
- **Langzeit komp.**
  - Pseud**A**rthrose
  - Posttraumatische **A**rthrose
  - **A**vaskuläre Femurkopf Nekrose
  - 2[äre] Dislokation
  - Beinlängen Differenz

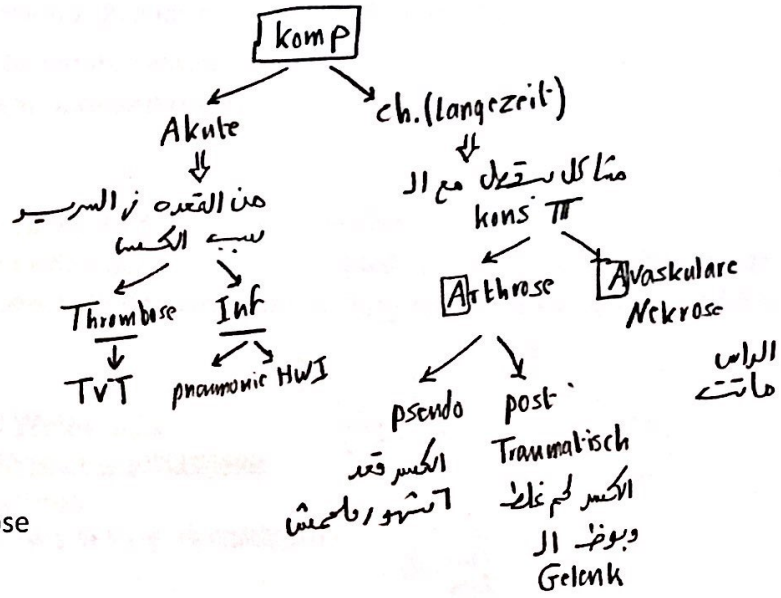

Peri- & postop. Komp.

- **Inf.**
- **Implantat→ versagen / lockerung**
- **Verfahren spezifische Risiken** :
  - **DHS**: "Cutting-out" der Schraube
  - **PFN**: **F**ettembolie, Dreh**F**ehler
  - **Endoprothese**: **Postop.** Luxation, **Intraop.** Fissur/Fx
  - **PFN** & **Endoprothese**: Schaft sprengung

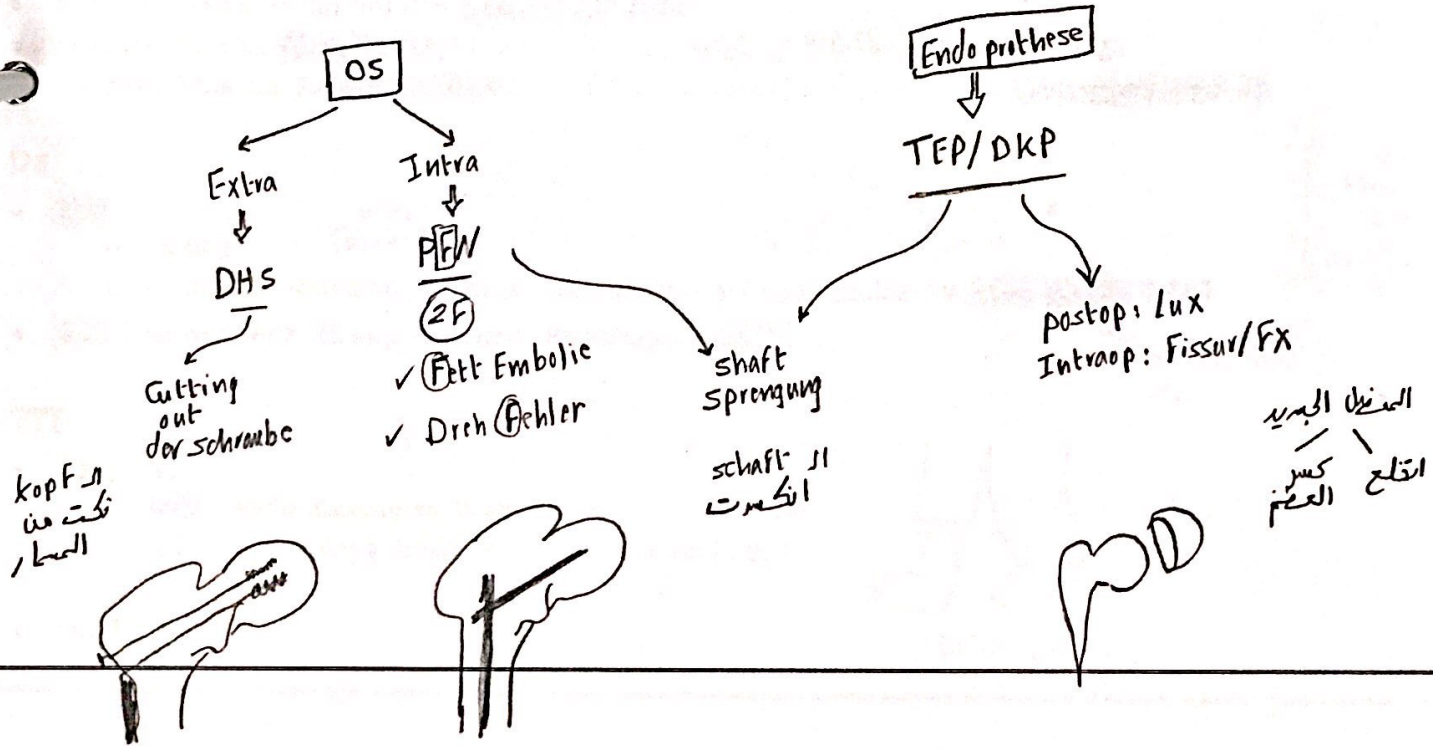

Mit CamScanner gescannt

Sprunggelenk Fx

التواء القدم



Ät. (Unfallmechanismus) Supination / Pronation Trauma „Fuß umknicken"

- **Trauma durch Supination/Adduktion:** Außenknöchel Fx (Weber A /B) / Innenknöchel Fx
- **Trauma durch Pronation/Abduktion:** Außenknöchel Fx (Weber C)

Klassifikation (nach weber)

1) **Weber A:** Fx des Außenknöchel **unterhalb** der Syndesmose (intakte Syndesmose)
2) **Weber B:** Fx des Außenknöchel **in Höhe** der Syndesmose (möglicher Läsion der Syndesmose)
3) **Weber C:** Fx des Außenknöchel **oberhalb** der Syndesmose (rupturierte Syndesmose & Membrana interossea)
   - ❖ **Maisonneuve Fx**
     - i. Hohe/subkapitale **Weber C Fx**
     - ii. Zerreißung der **Membrana interossea**
     - iii. Ruptur der **Syndesmose**
     - iv. **Innenknöchel Fx** / Riss des Lig. deltoideum

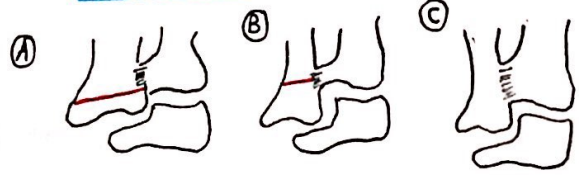

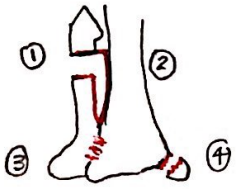

Symptome/Klinik

- **Allgemeine Fx Z**
- **Schmerzhafte Bewegung eingeschränkung** امتى ؟
- **Fehlstellung**: seitliche Versetzung des Fußes (Bei Sprengung der Sprunggelenksgabel→**Lux. Fx.**)

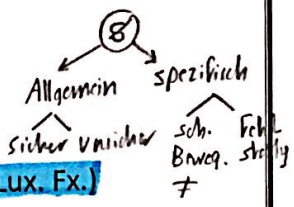

ملووحه للناحيه التانيه

Verlaufs- & Sonderformen

Mögliche Begleitverletzungen von Weber-Fx

- **Bei allen Weber Fx:** Fx des **Innenknöchels** (Malleolus medialis), Ruptur des **Lig. deltoideum** (Verbindung zwischen Malleolus medialis & Calcaneus, Talus, Os naviculare)
- **Bei Weber B & C Fx:** Fx der **unteren Schienbeinfläche** mit Abbruch der **hinteren Tibiakante** (Volkmann Δ)

Sonderformen

- **Pilon-tibiale Fx:** Fx der distalen **Tibiagelenkfläche**
- **Trimalleoläre Fx:** **Bimalleoläre** Fx + Abriss Fx der **hinteren Tibiakante** (Volkmann Δ)
- **Sprunggelenk lux. Fx:** **Bimalleoläre** Fx + völlige Instabilität (Sprengung der **Sprunggelenkgabel**)

Dx

- **KU:**
  - pDMS
  - **Druck auf Fibula** im gesamten Verlauf bis zum Caput fibulae→# **hohe Weber C Fx**
- **Rö: Sprunggelenk 2E** (a.p.- seitlich) : Radiologische **Fx Z**



Maisonneuve Fx.

TTT

- **Kons. TTT**
  - **Ind.** : Nicht dislozierte Weber A Fx
  - **DF**: Ruhigstellung: **USGS** in Neutralposition (6 W.)

شهرونص

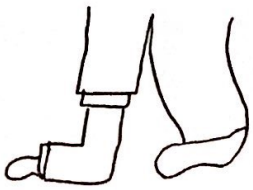

- **Op. TTT**

Mit CamScanner gescannt

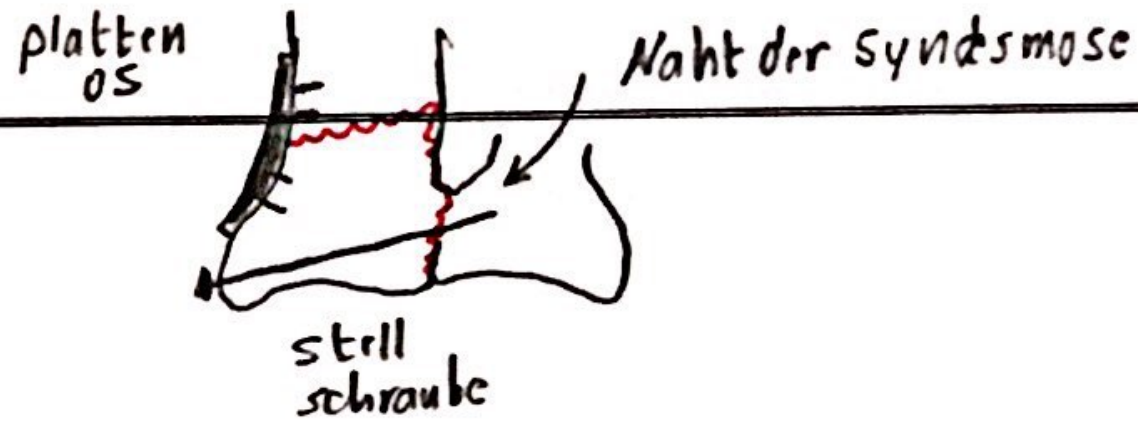

- Ind.: Weber B &C Fx & Dislozierte Weber A Fx
- DF:
  - Platten OS
  - Naht der Syndesmose
  - ± Fixierung der Syndesmose mit temporärer Stellschraube (Entfernung nach 6 W. vor Vollbelastung)
  - Trümmer Fx, offene Fx, massiver Weichteilschaden→Fixateur externe
  - Postop. →Ruhigstellung im USGS (6 W) , Physio TTT, Thrombose prophylaxe

ادام هيقعد
زحيس زمش هيتحرك

Komp.

1) Allgemeine Fx komp
2) Verletzung → N.peroneus / N.saphenus
3) Abriss Fx → Volkmann Δ
4) Kompartment $
5) Posttraumatische Arthrose

Verletzung
→ 2N: صفاء N. saphenus; بيرو N. peroneus
→ M. — komp $
→ Knochen — hintere Tibia kante (vollkman Δ)
→ Gelenk — posttraum. Arthrose

Mit CamScanner gescannt